# Endocarditis tras cirugía

# Diagnostico por imagen

Mar Moreno,
Servicio de Cardiología
H U La Paz
Madrid.

European Heart Journal (2009) **30**, 2369–2413
doi:10.1093/eurheartj/ehp285

ESC GUIDELINES

# Guidelines on the prevention, diagnosis, and treatment of infective endocarditis (new version 2009)

**The Task Force on the Prevention, Diagnosis, and Treatment of Infective Endocarditis of the European Society of Cardiology (ESC)**

1ª La incidencia y la mortalidad no han disminuido de forma significativa en los últimos años
2ªCambio en el perfil epidemiológico (EI pac my, valv. nativa, prótesis, asociada a intervencionismos, pvm)
3ª Equipo multidisciplinar: No es una enfermedad uniforme (clínico, microorganismos, complicaciones..)
4ª Las guías, con frecuencia, se basan en opiniones de expertos

**Modified Duke criteria for the diagnosis of infective endocarditis (adapted from Li *et al.*[94])**

## MAJOR CRITERIA

**Blood cultures positive for IE:**

- Typical microorganisms consistent with IE from two separate blood cultures:
  Viridans streptococci, *Streptococcus bovis*, HACEK group, *Staphylococcus aureus*; or
  Community-acquired enterococci, in the absence of a primary focus;

  *or*

- Microorganisms consistent with IE from persistently positive blood cultures:
  At least two positive blood cultures of blood samples drawn > 12 h apart; or
  All of three or a majority of ≥ 4 separate cultures of blood (with first and last sample drawn at least 1 h apart)

- Single pos

**Evidence o**

- Echocardi
  Vegetatio
- New valv

Evidencia de afectación endocárdica

•Ecocardiografía positiva para EI

•Regurgitación valvular nueva

## MINOR CRITERIA

- Predisposition: predisposing heart condition, injection drug use
- Fever: temperature > 38°C
- Vascular phenomena: major arterial emboli, septic pulmonary infarcts, mycotic aneurysm, intracranial haemorrhages, conjunctival haemorrhages, Janeway lesions
- Immunologic phenomena: glomerulonephritis, Osler's nodes, Roth's spots, rheumatoid factor
- Microbiological evidence: positive blood culture but does not meet a major criterion or serological evidence of active infection with organism consistent with IE

European Journal of Echocardiography (2010) **11**, 202–219
doi:10.1093/ejechocard/jeq004

RECOMMENDATIONS

# Recommendations for the practice of echocardiography in infective endocarditis

EI = Eco

- Herramienta diagnóstica
- Herramienta pronóstica
- Guía de tratamiento
- Seguimiento

# Técnicas de **imagen cardiaca** en el diagnóstico de endocarditis

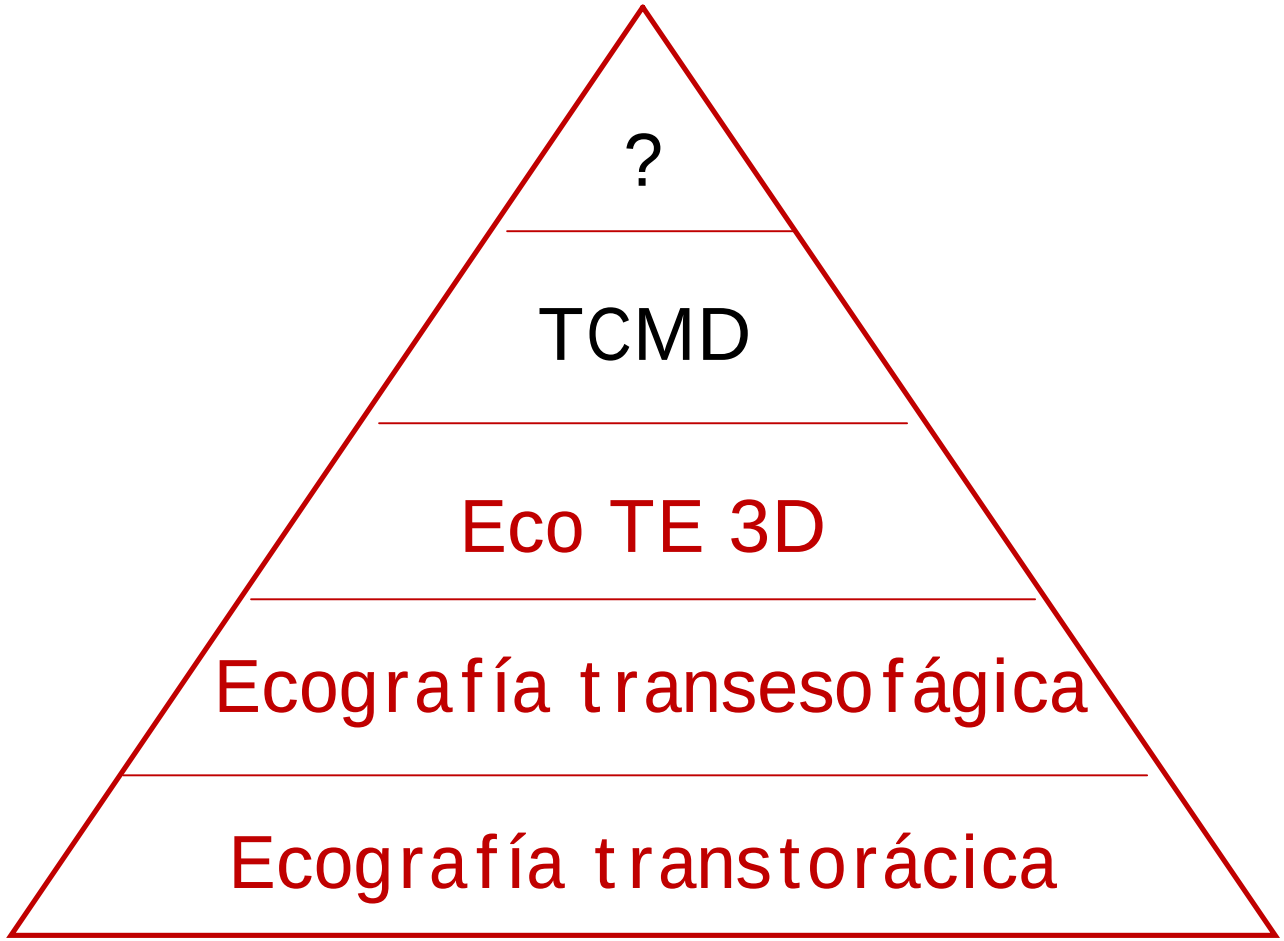

# Ecocardiografía en el diagnóstico de endocarditis infecciosa

¿Qué tengo que buscar?

# ¿Qué tengo que buscar?

| | Surgery/necropsy | Echocardiography |
|---|---|---|
| **Vegetation** | Infected mass attached to an endocardial structure, or on implanted intracardiac material | Oscillating or non oscillating intracardiac mass on valve or other endocardial structures, or on implanted intracardiac material |
| **Abscess** | Perivalvular cavity with necrosis and purulent material not communicating with the cardiovascular lumen | Thickened, non-homogeneous perivalvular area with echodense or echolucent appearance |
| **Pseudoaneurysm** | Perivalvular cavity communicating with the cardiovascular lumen | Pulsatile perivalvular echo-free space, with colour-Doppler flow detected |
| **Perforation** | Interruption of endocardial tissue continuity | Interruption of endocardial tissue continuity traversed by colour-Doppler flow |
| **Fistula** | Communication between two neighbouring cavities through a perforation | Colour-Doppler communication between two neighbouring cavities through a perforation |
| **Valve aneurysm** | Saccular outpouching of valvular tissue | Saccular bulging of valvular tissue |
| **Dehiscence of a prosthetic valve** | Dehiscence of the prosthesis | Paravalvular regurgitation identified by TTE/TEE, with or without rocking motion of the prosthesis |

Hospital Universitario La Paz

IdiPAZ

European Journal of Echocardiography (2010) 11, 202–219

# ¿Qué tengo que buscar?

Vegetación: masa intracardiaca oscilante o no, adherida a una válvula, a otra estructura endocárdica, o a material protésico

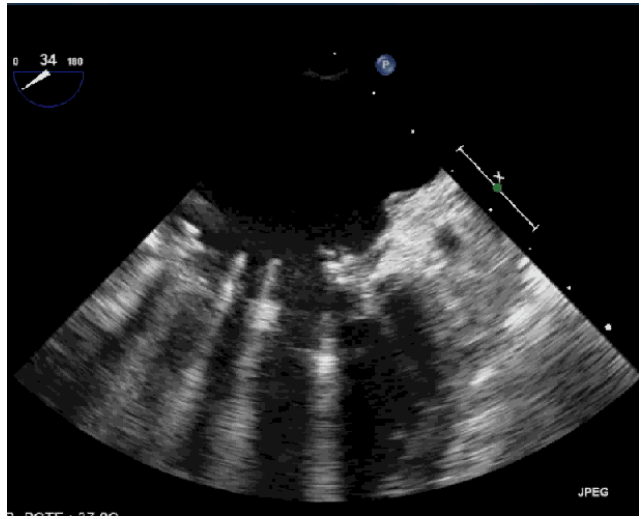


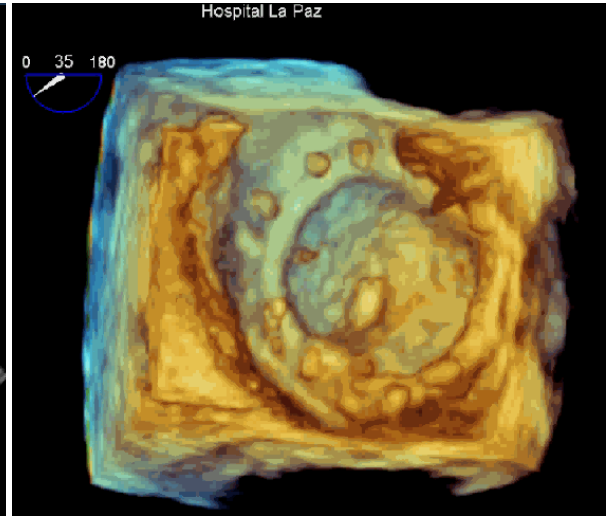

# ¿Qué tengo que buscar?

Aneurisma valvular: cavidad sacular sobre el tejido valvular

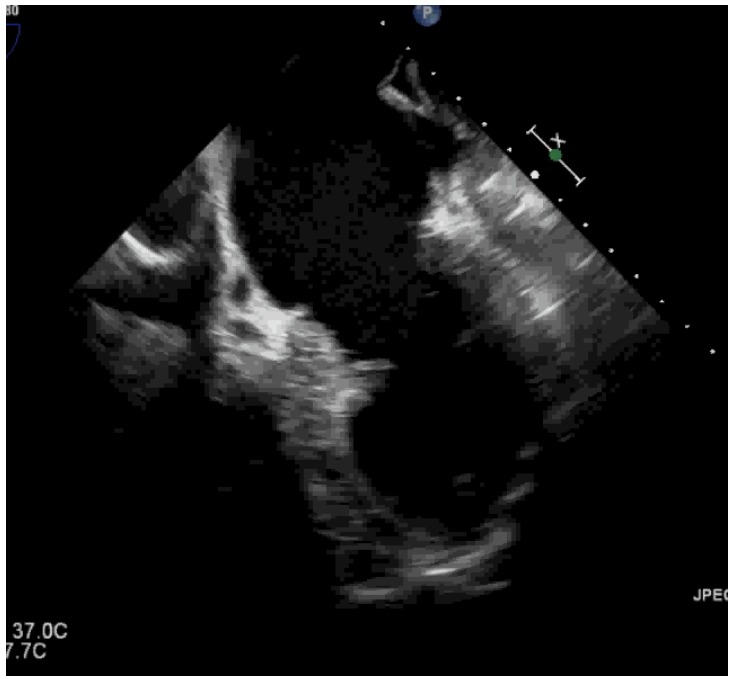


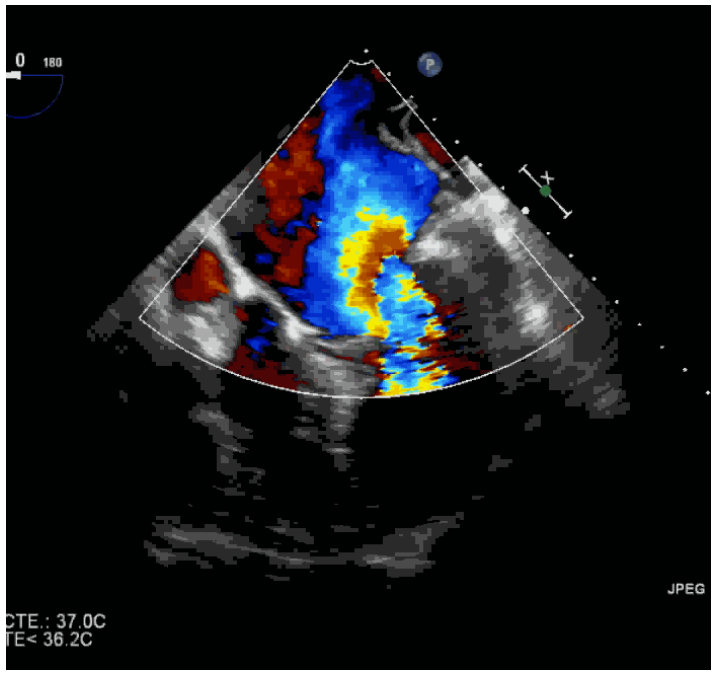

# ¿Qué tengo que buscar?

Aneurisma : cavidad sacular sobre el tejido endocárdico

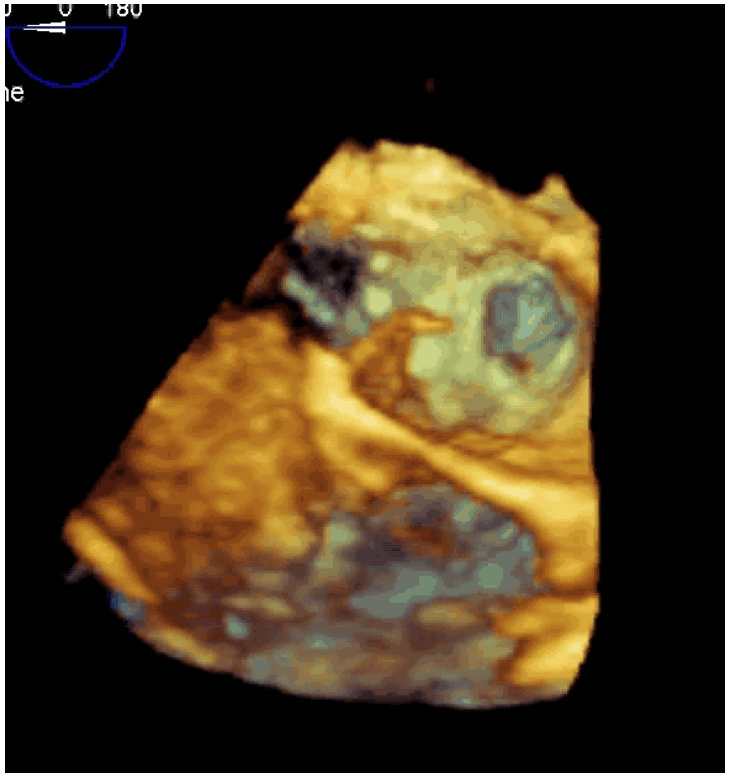

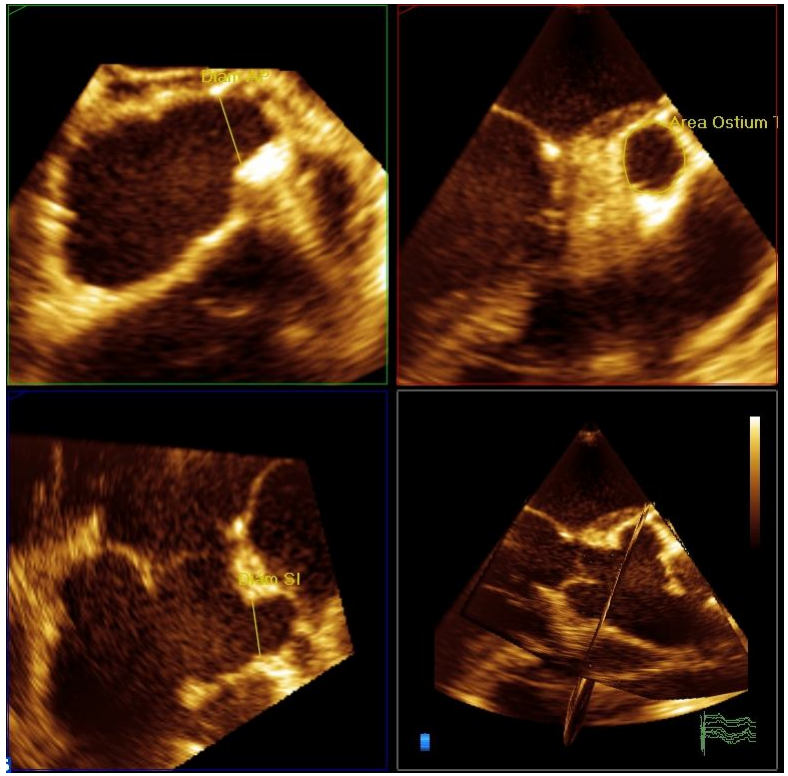

# ¿Qué tengo que buscar?

Absceso: engrosamiento perivalvular no homogéneo con áreas ecodensas y ecolucentes (DD cambios post Qx)

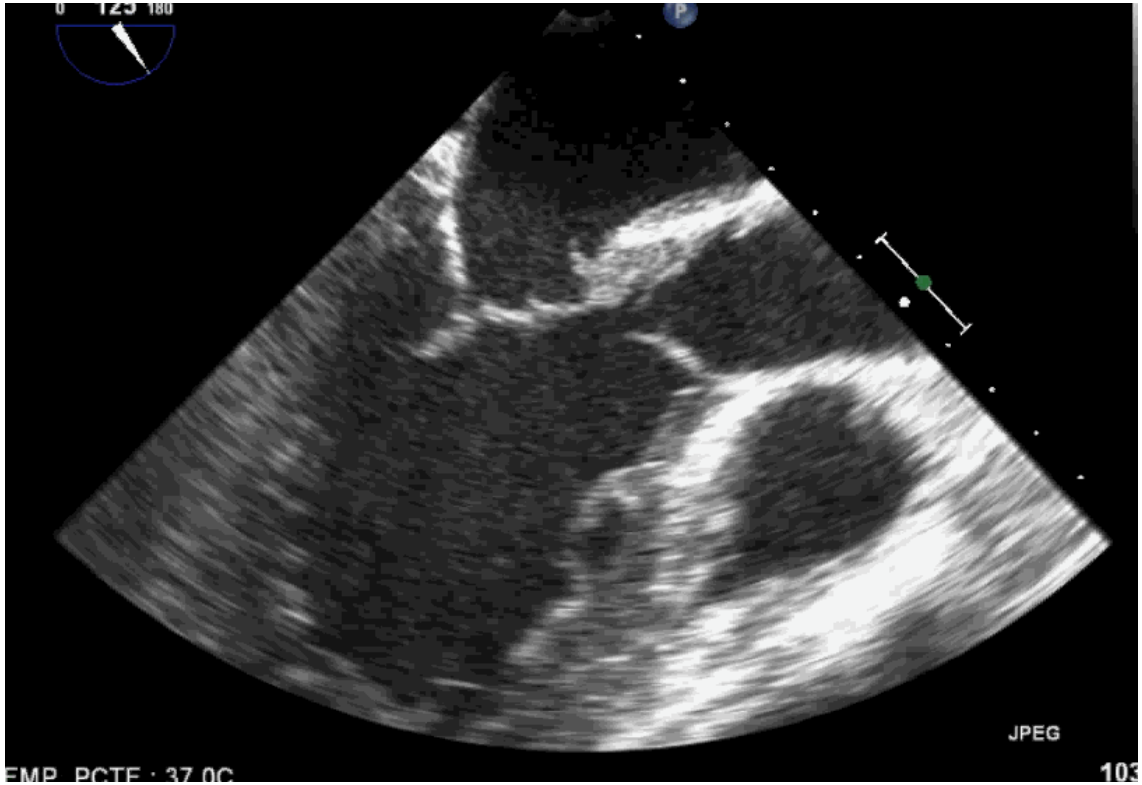

# ¿Qué tengo que buscar?

Pseudoaneurisma: cavidad perivalvular libre de ecos, con flujo en su interior

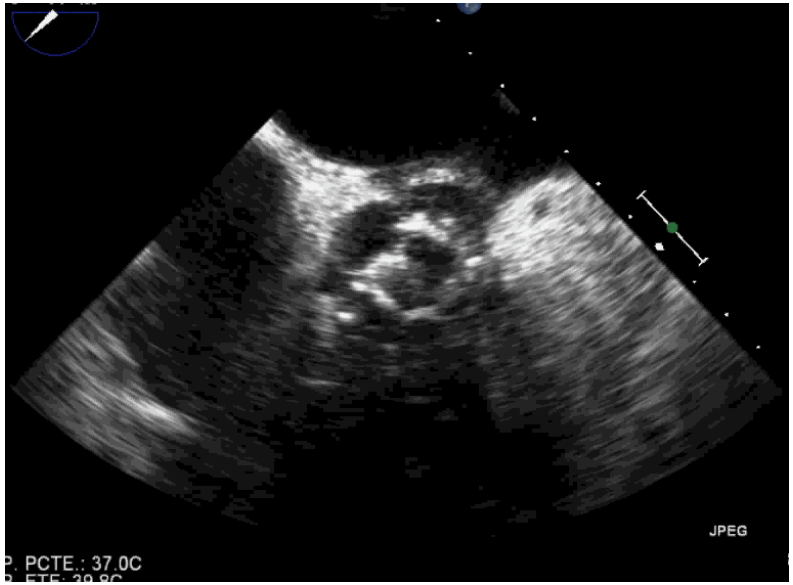


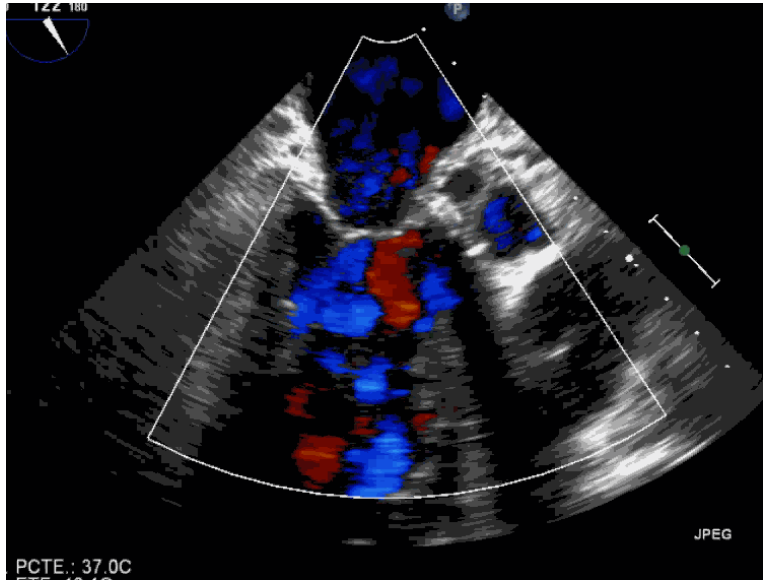

# ¿Qué tengo que buscar?

Fístula: comunicación entre dos cavidades vecinas.

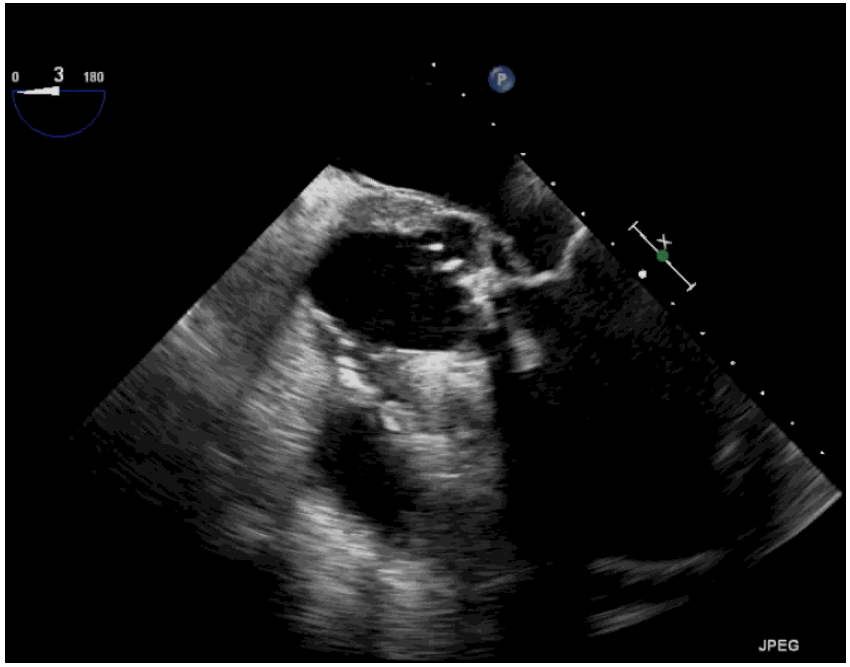


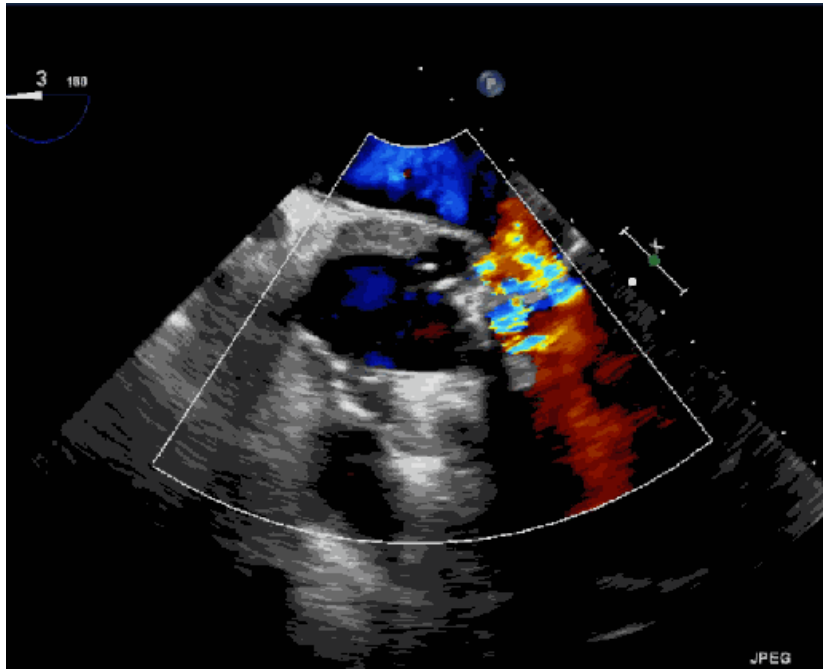

# ¿Qué tengo que buscar?

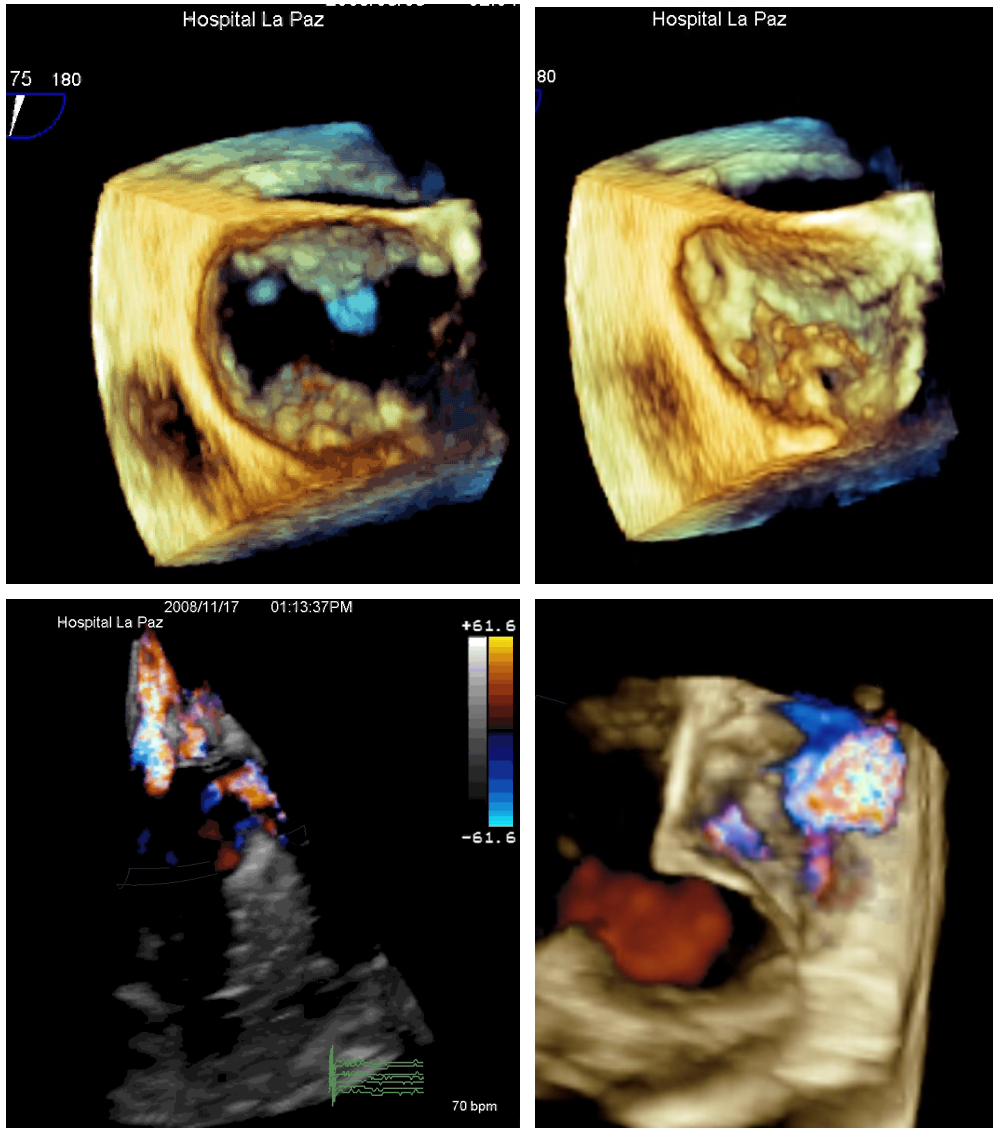


**Perforación**

Interrupción del tejido endocárdico atravesada por flujo, demostrado con doppler color.

# ¿Qué tengo que buscar?

## Dehiscencia periprotésica

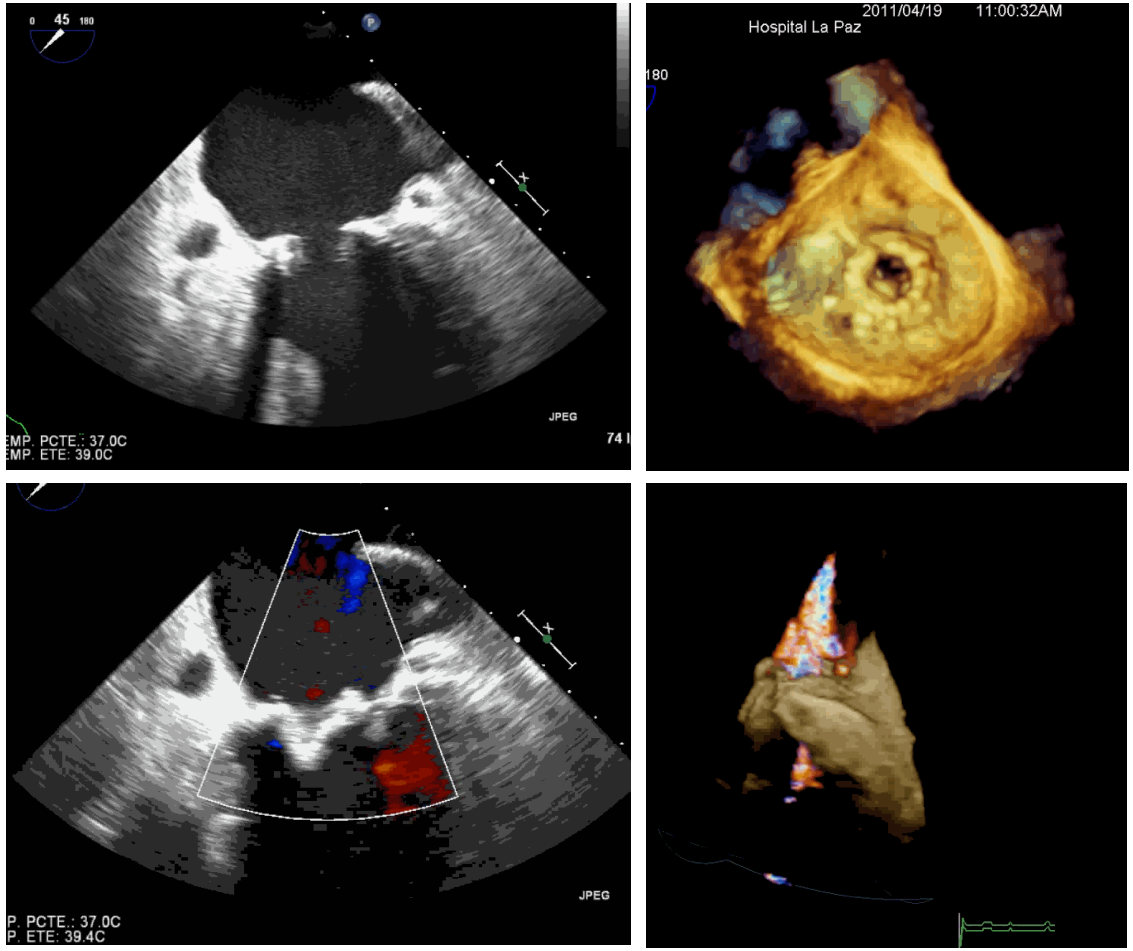

# Ecocardiografía en el diagnóstico de endocarditis infecciosa

¿Qué tengo que buscar?

**Evidencia de afectación endocárdica**

European Journal of Echocardiography (2010) **11**, 202–219
doi:10.1093/ejechocard/jeq004

RECOMMENDATIONS

# Recommendations for the practice of echocardiography in infective endocarditis

## Diagnóstico por imagen de EI= Lesiones sugestivas de EI

1. ¿A qué pacientes hay que hacerles un eco?
2. ¿Cuándo?
3. ¿ETT o ETE? ¿3D? ¿Hay que repetirlo?

European Heart Journal (2009) **30**, 2369–2413
doi:10.1093/eurheartj/ehp285

ESC GUIDELINES

# Guidelines on the prevention, diagnosis, and treatment of infective endocarditis (new version 2009)

## Incidence of infective endocarditis

The incidence of IE ranges from one country to another within 3–10 episodes/100 000 person-years.

**Table 7** Clinical presentation of infective endocarditis

**IE must be suspected in the following situations**

90% Fiebre

1. New regurgitant heart murmur
2. Embolic events of unknown origin
3. Sepsis of unknown origin (especially if associated with IE causative organism)
4. Fever: the most frequent sign of IE.*
   IE should be suspected if fever is associated with:
   a. Intracardiac prosthetic material (e.g. prosthetic valve, pacemaker, implantable defibrillator, surgical baffle/conduit)
   b. Previous history of IE
   c. Previous valvular or congenital heart disease
   d. Other predisposition for IE (e.g. immunocompromised state, IVDA)
   e. Predisposition and recent intervention with associated bacteraemia
   f. Evidence of congestive heart failure
   g. New conduction disturbance
   h. Positive blood cultures with typical IE causative organism or positive serology for chronic Q fever (microbiological findings may precede cardiac manifestations)
   i. Vascular or immunologic phenomena: embolic event, Roth spots, splinter haemorrhages, Janeway lesions, Osler's nodes
   j. Focal or non-specific neurological symptoms and signs
   k. Evidence of pulmonary embolism/infiltration (right-sided IE)
   l. Peripheral abscesses (renal, splenic, cerebral, vertebral) of unknown cause

European Journal of Echocardiography (2010) 11, 202–219
doi:10.1093/ejechocard/jeq004

RECOMMENDATIONS

Recommendations for the practice of echocardiography in infective endocarditis

# ¿A qué pacientes hay que hacerles un eco?

A aquellos en los que exista una **sospecha clínica de EI,** teniendo en cuenta la **probabilidad pre-test de enfermedad**

- Antecedentes de EI
- Prótesis valvulares
- HC (+)
- MP/DAI
- Clínica: ICC, embolia, ictus, BAV, shock…

Hospital Universitario La Paz

European Journal of Echocardiography (2010) 11, 202–219
doi:10.1093/ejechocard/jeq004



**Recommendations for the practice of echocardiography in infective endocarditis**

1. ¿A qué pacientes hay que hacerles un eco?

2. ¿Cuándo?

However, whatever the level of suspicion, the most important issue is that, in all these situations, echocardiography must be performed as soon as possible in order to confirm or rule out the diagnosis of IE at the earliest opportunity.

European Journal of Echocardiography (2010) **11**, 202–219
doi:10.1093/ejechocard/jeq004

RECOMMENDATIONS

**Recommendations for the practice of echocardiography in infective endocarditis**

1. ¿A quien hay que hacerle un eco?
2. ¿Cuándo?
3. ¿ETT o ETE?

# ACCF/ASE/AHA/ASNC/HFSA/HRS/SCAI/SCCM/SCCT/SCMR 2011 Appropriate Use Criteria for Echocardiography

**Table 3** TTE for evaluation of valvular function

| Indication | Appropriate use score (1–9) |
|---|---|
| • I | A (9) |
| • T | I (2) |
| • T a | I (3) |
| • F in | A (9) |
| • F contemplated | I (2) |

1. Evaluación inicial de la sospecha de endocarditis con HC+ o soplo nuevo
2. Reevaluación de EI con sospecha de progresión o complicaciones clínicas

J Am Soc Echocardiogr 2011;24:229-67

APPROPRIATE USE OF ECHOCARDIOGRAPHY

ACCF/ASE/AHA/ASNC/HFSA/HRS/SCAI/SCCM/ SCCT/SCMR 2011 Appropriate Use Criteria for Echocardiography

| TEE as Initial or Supplemental Test—Valvular Disease | |
|---|---|
| • To diagnose infective endocarditis with a moderate or high pretest probability (e.g., staph bacteremia, fungemia, prosthetic heart valve, or intracardiac device) | A (9) |

# Dx de EI con probabilidad moderada o alta pre-test

1. Alta sospecha clínica/microbiológica con ETT negativo o dudoso
2. Material protésico
3. Confirmar el diagnóstico

J Am Soc Echocardiogr 2011;24:229-67

Hospital Universitario La Paz

# ¿ETT o ETE?

- Mujer de 79 a
- Prótesis aórtica 3m
- Acude a urgencias en ICC con BAVc
- No fiebre termometrada
- Mp transitorio

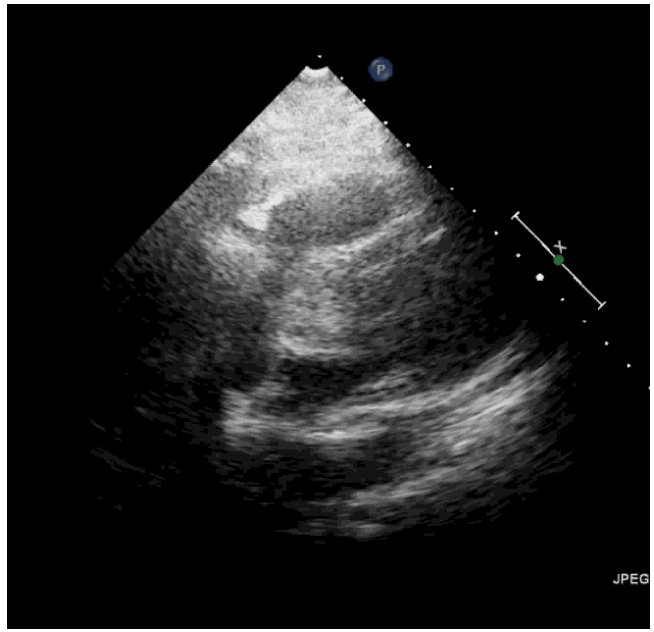


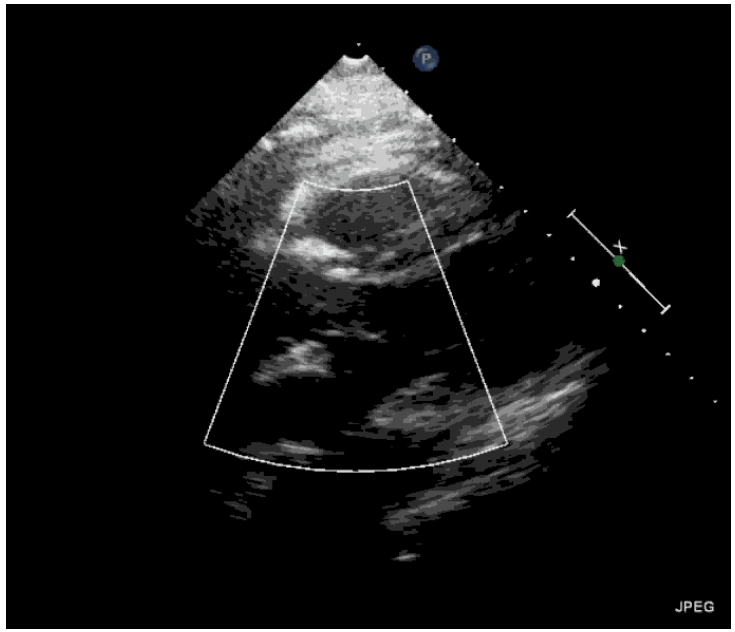


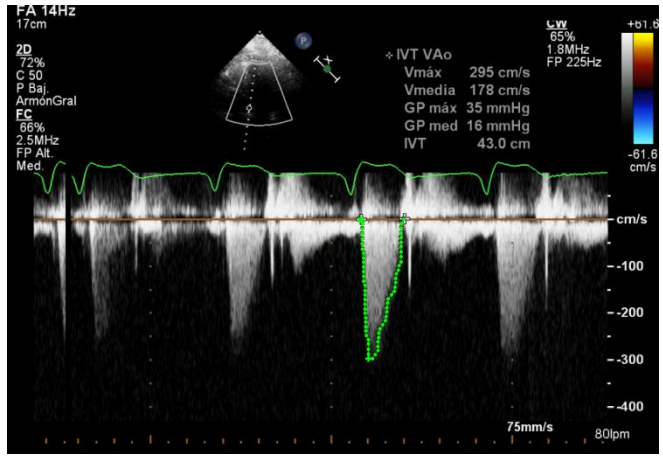


Hospital Universitario La Paz
IdiPAZ

# ¿ETT o ETE?

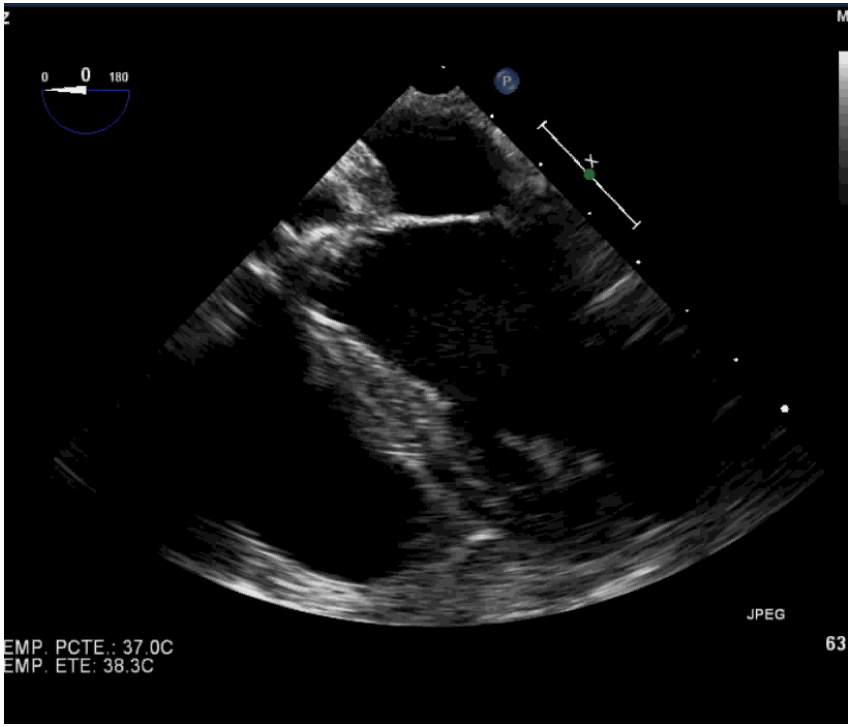


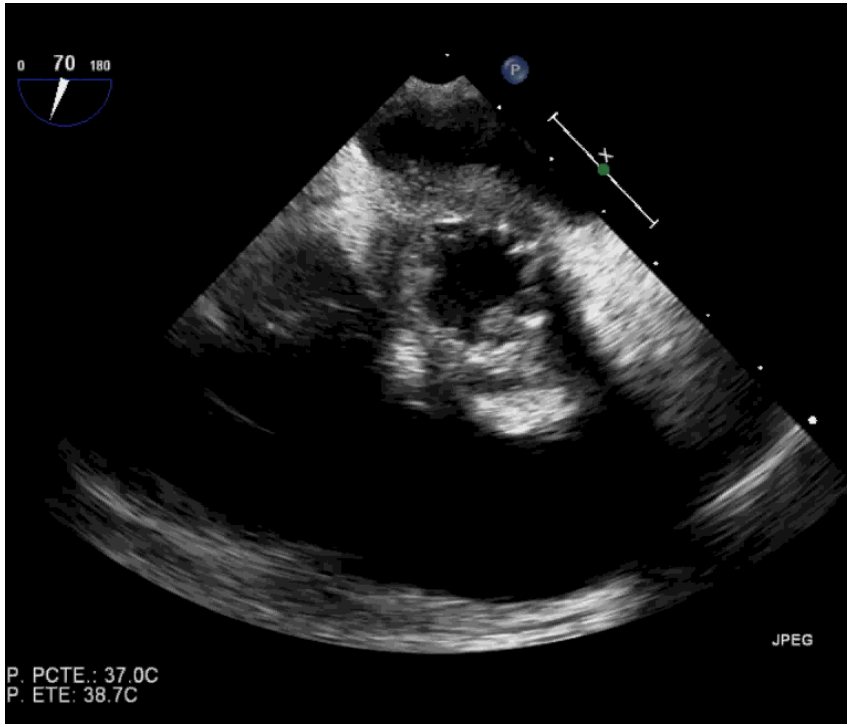


- ETT sólo detecta el 45% de la vegetaciones del ETE ( p= 0.03)
- La presencia de prótesis se asoció con vegetaciones en ETE
- Hc(-) se asocia a ETE (-): excepto en EI protésica :27% HC (-)

Hospital Universitario La Paz IdiPAZ

J Am Soc Echocardiogr 2010;23:396-402

European Journal of Echocardiography (2010) 11, 202–219
doi:10.1093/ejechocard/jeq004



## Recommendations for the practice of echocardiography in infective endocarditis

1. ¿A quien hay que hacerle un eco?
2. ¿Cuándo?
3. ¿ETT o ETE?

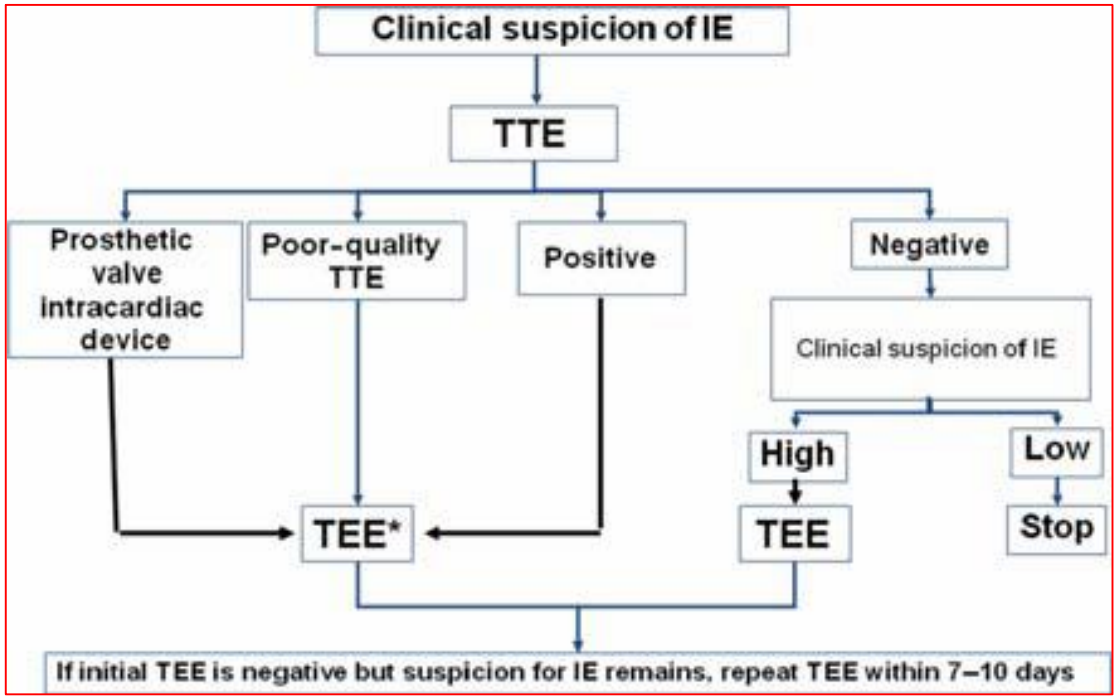

European Journal of Echocardiography (2010) 11, 202–219
doi:10.1093/ejechocard/jeq004

RECOMMENDATIONS

**Recommendations for the practice of echocardiography in infective endocarditis**

1. ¿A quien hay que hacerle un eco?
2. ¿Cuándo?
3. ¿ETT o ETE? ¿3D?

- Herramienta diagnóstica complementaria, principalmente en estudios de ETE
- Mejora la valoración de endocarditis protésicas y sobre cables de MP/DAI en caso de imágenes dudosas
- Limitación: nº de volúmenes por segundos

J. Am. Coll. Cardiol. Img. 2010;3;325-327

Hospital Universitario La Paz
IdiPAZ

# Dx de endocarditis protésica

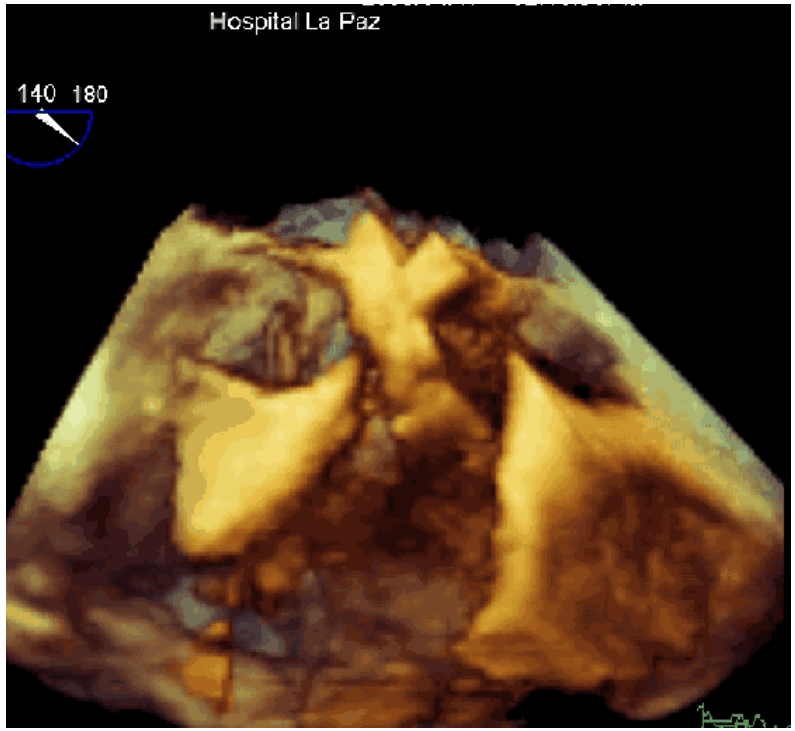


Reduce los artefactos ocasionados por la prótesis

# Endocarditis sobre cable MP

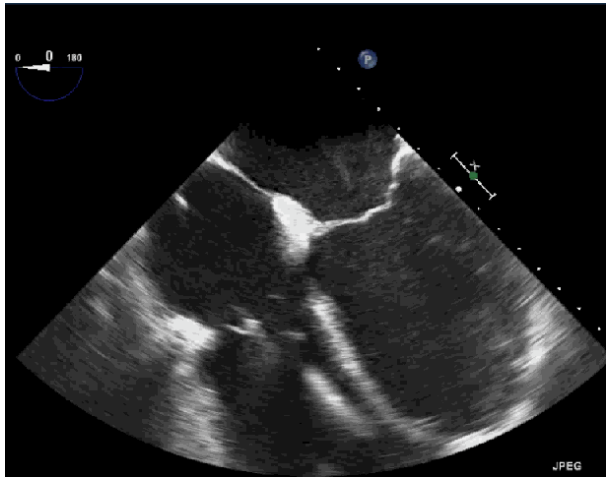


Mejora la sensibilidad diagnóstica

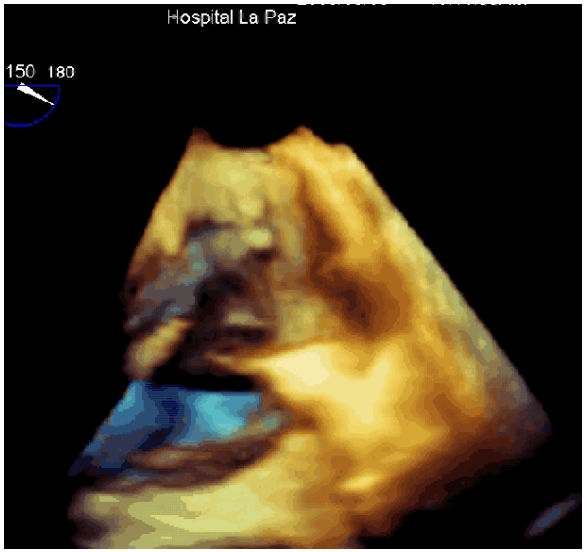


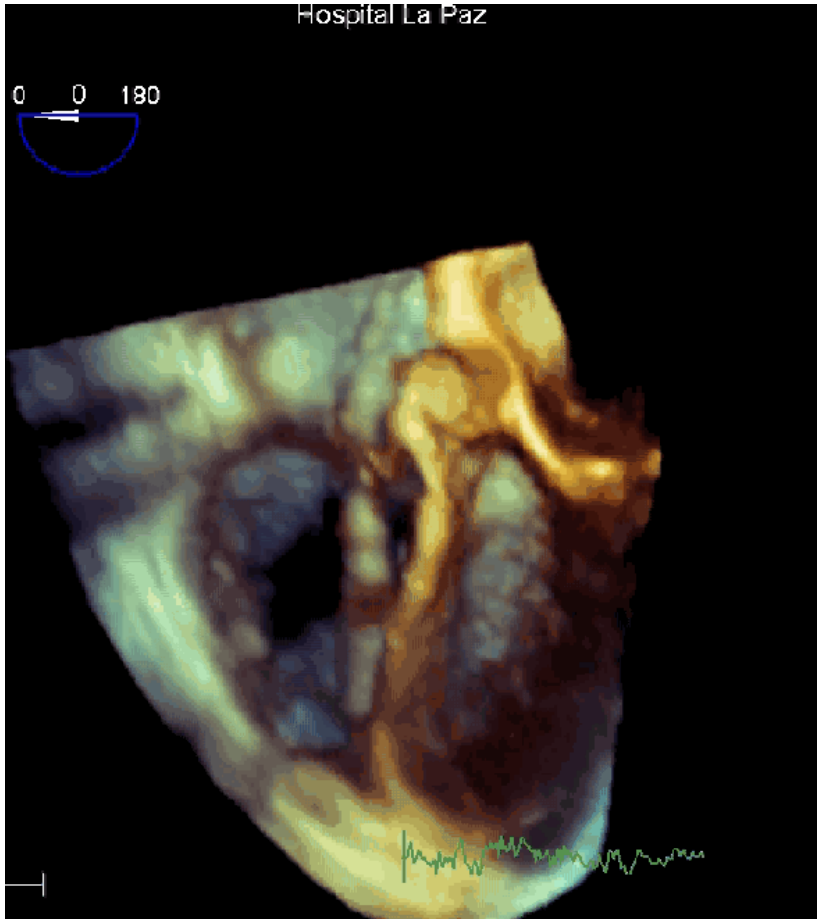

European Journal of Echocardiography (2010) 11, 202–219
doi:10.1093/ejechocard/jeq004



## Recommendations for the practice of echocardiography in infective endocarditis

1. ¿A quien hay que hacerle un eco?
2. ¿Cuándo?
3. ¿ETT o ETE? ¿Hay que repetirlo?

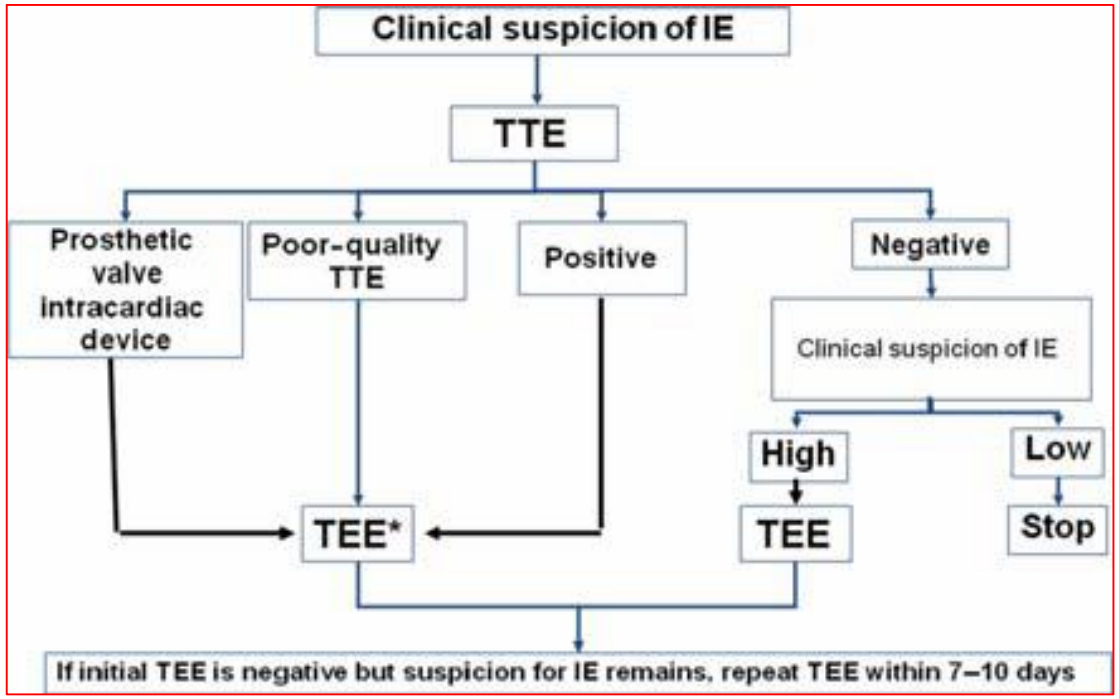

# ¿Hay que repetir el eco?

1. Reevaluación de EI con sospecha de progresión o complicaciones clínicas

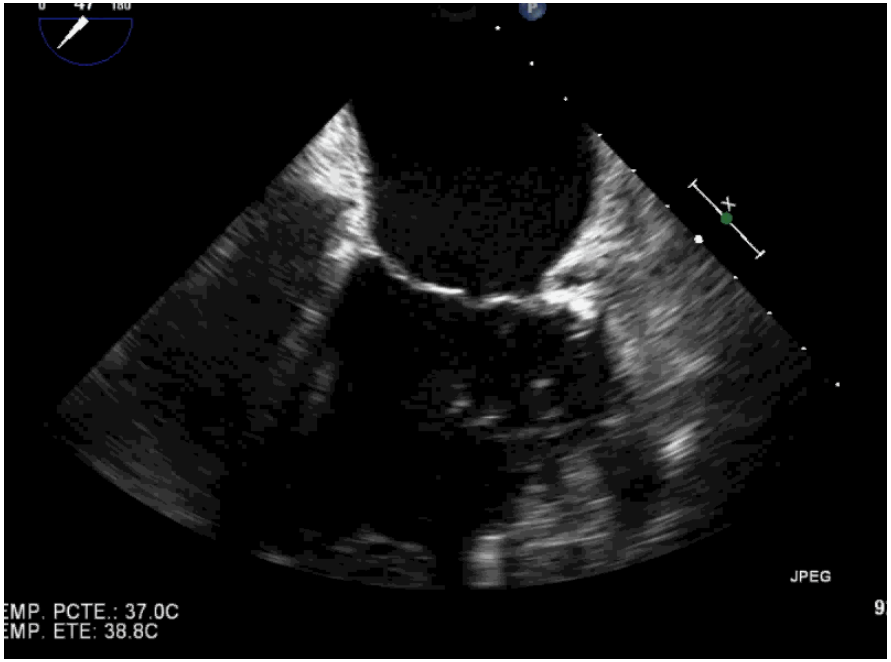


5-Mayo-2010

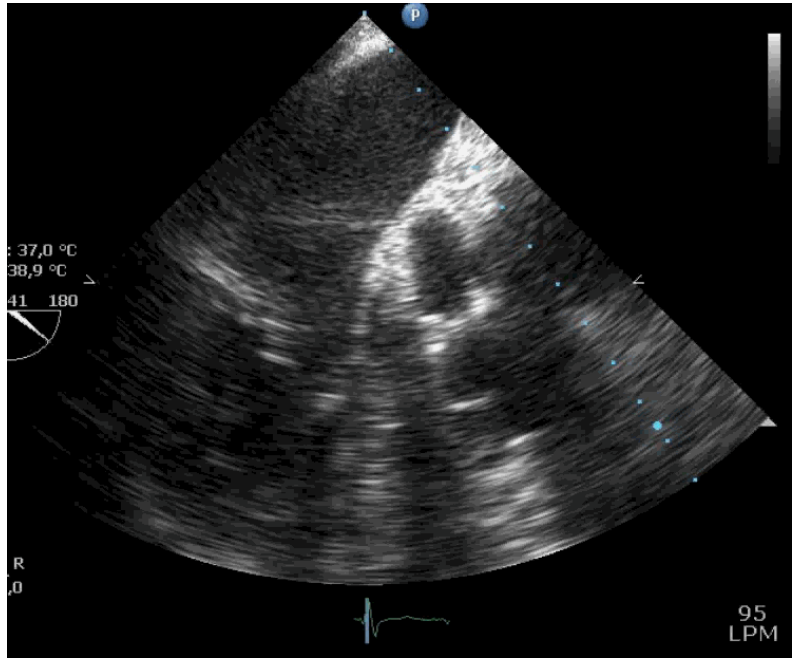


9-Mayo-2010

# ¿Hay que repetir el eco?

1. Reevaluación de EI con sospecha de progresión o complicaciones clínicas
2. Precirugía

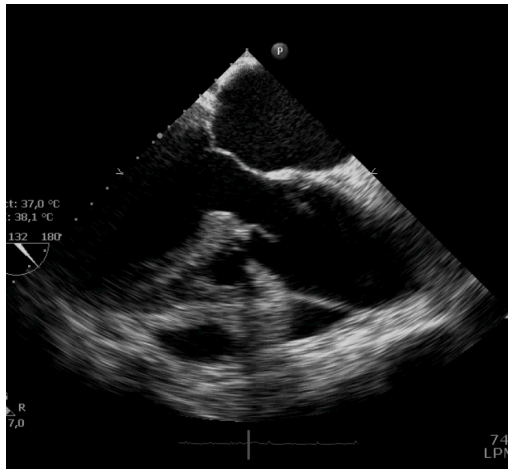

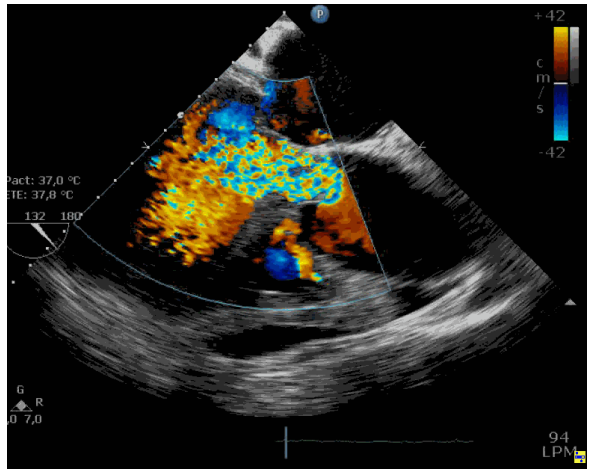


Se interviene a los 15d de este estudio, hemodinámicamente estable

# ¿Hay que repetir el eco?

1. Reevaluación de EI con sospecha de progresión o complicaciones clínicas
2. Precirugía

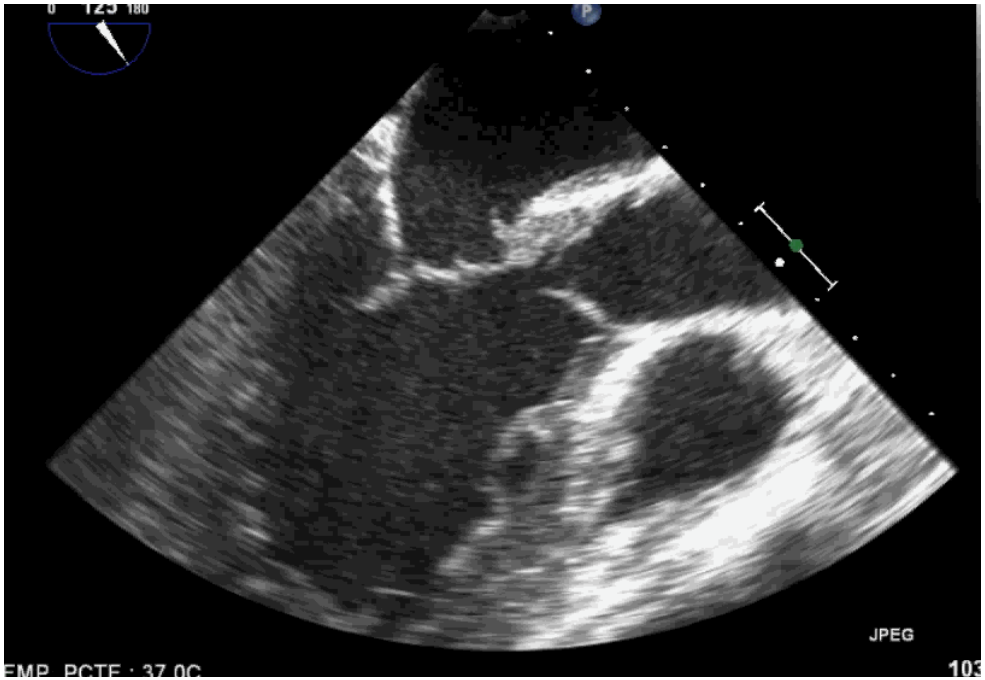

# ¿Hay que repetir el eco?

1. Reevaluación de EI con sospecha de progresión o complicaciones clínicas
2. Precirugía
3. Alta sospecha clínica de EI con ETE inicial negativo:
    1. ETE muy precoz
    2. S Aureus o EI protésica
    3. HC (+)

European Journal of Echocardiography (2010) 11, 202–219
doi:10.1093/ejechocard/jeq004

RECOMMENDATIONS

**Recommendations for the practice of echocardiography in infective endocarditis**

1. ¿A quien hay que hacerle un eco?

2. ¿Cuándo?

3. ¿ETT o ETE? ¿3D? ¿Hay que repetirlo?

- ✓ Sospecha de complicaciones
- ✓ Precirugía
- ✓ ETE (-) y alta sospecha clínica repetir en 7-10d (sospecha de EI protésica o por S Aureus)

4. Limitaciones

# Limitaciones

## Casos complicados son frecuentes:

- Vegetación: ETT S 58% ETE S 90%
  <2mm o atípica
  Estudio muy precoz
- Abscesos: ETT S 29% ETE S 87%
  Postoperatorio precoz
- Material protésico. Valvulopatía previa
- HC negativos
- DD: trombo, prolapso mitral, rotura cuerdas, infiltración difusa valvular, excrecencias de Lamb, vegetaciones no infecciosas, fibroelastoma

European Journal of Echocardiography (2010) 11, 202–219 European Heart Journal (2009) 30, 2369–2413

# La sensibilidad y especificidad del eco **no** es del 100% en el dx de EI

## Abscesos vs cambios post QX

Paciente 1

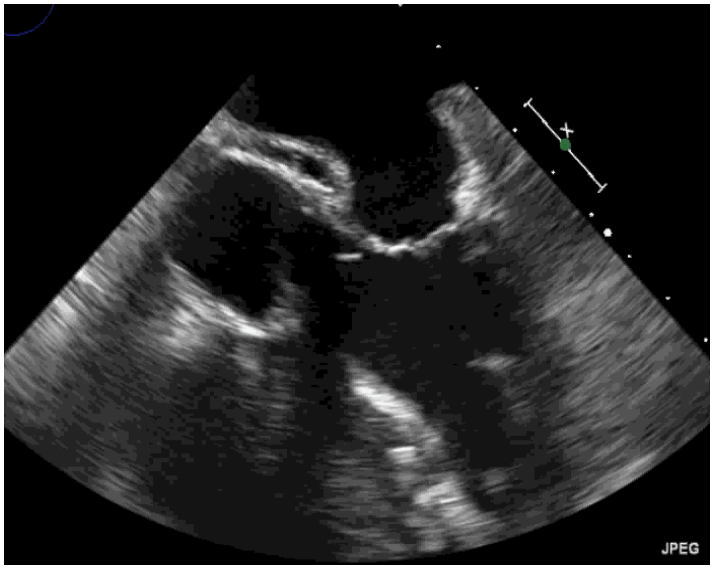


Paciente 2

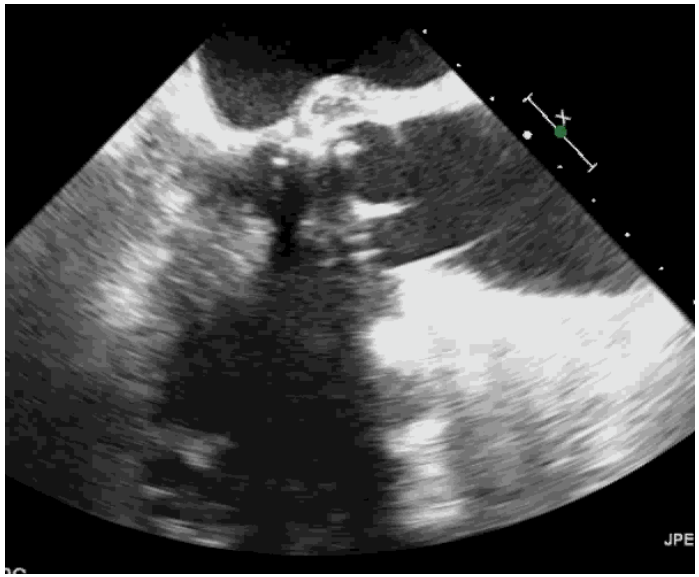

## Paciente 1

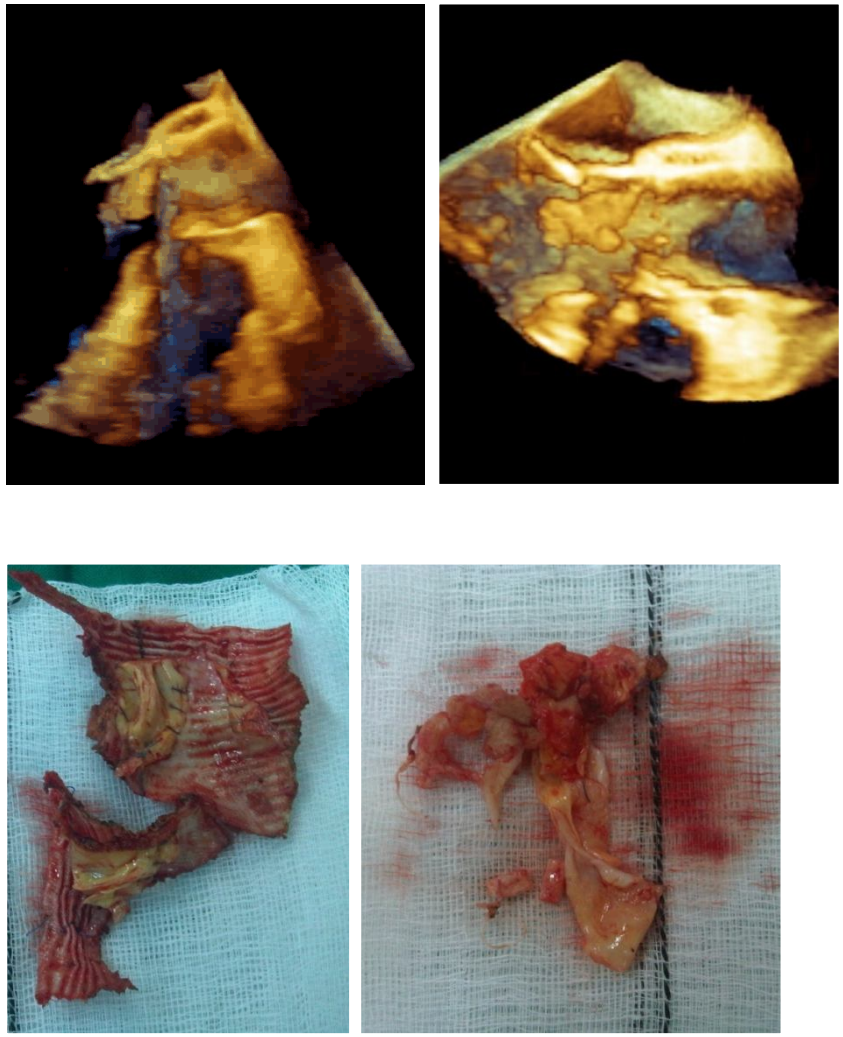

## Paciente 2

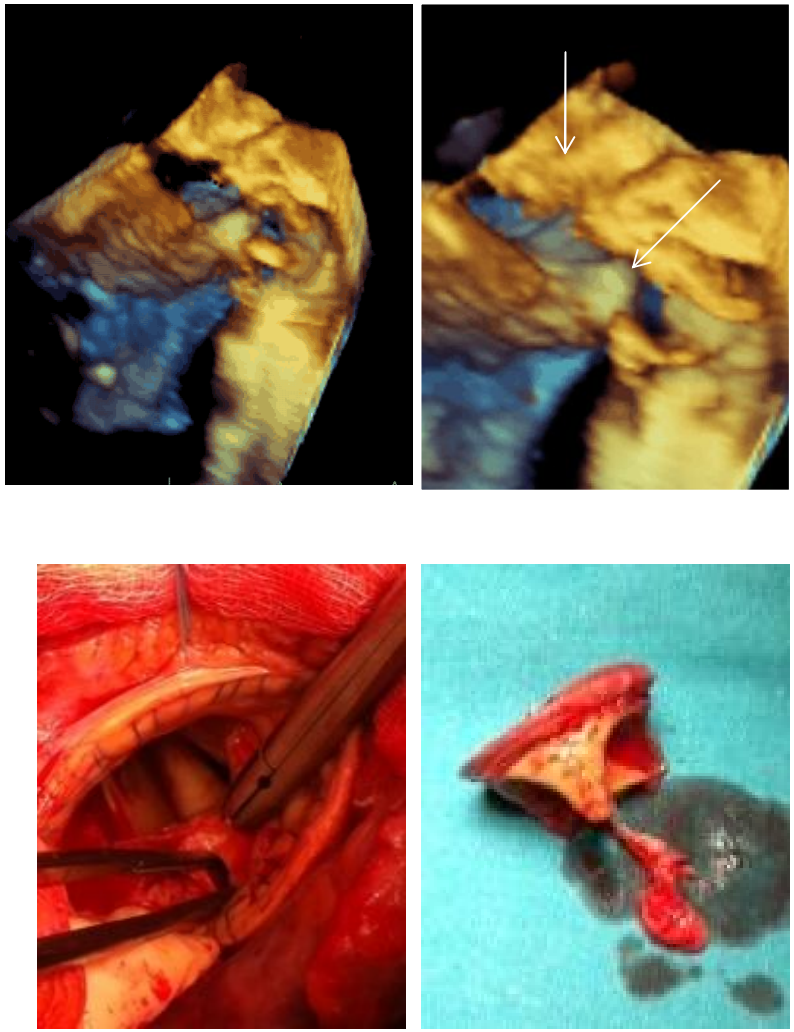

Hospital Universitario La Paz

IdiPAZ

# La sensibilidad y especificidad del eco **no** es del 100% en el dx de EI

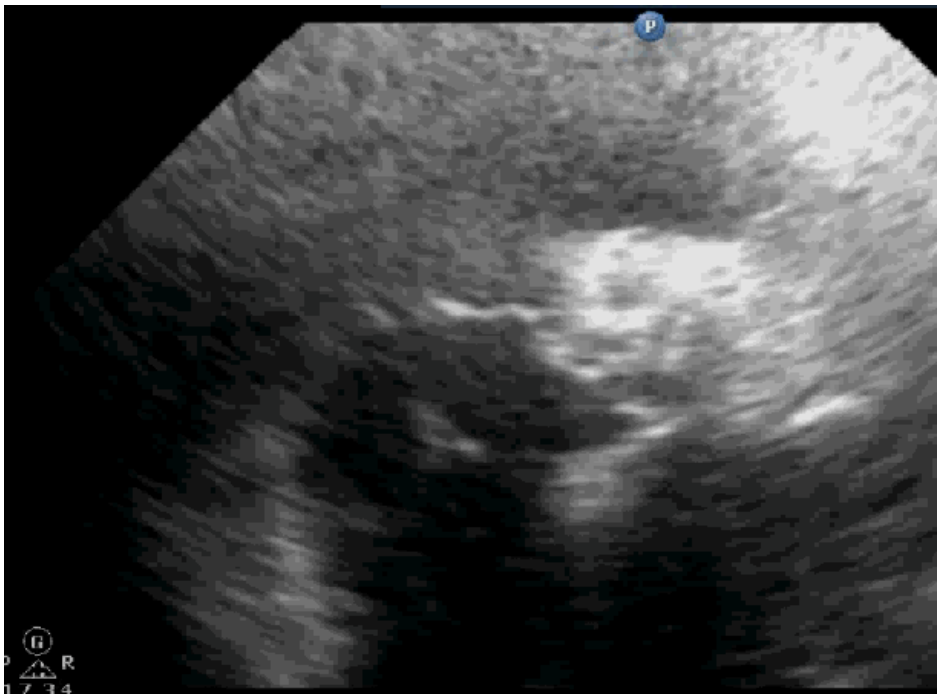

- Varón de 80 años
- EPOC
- Portador de MP
- Fiebre de 1 semana sin foco
- Hc negativos

# La sensibilidad y especificidad del eco **no** es del 100% en el dx de EI

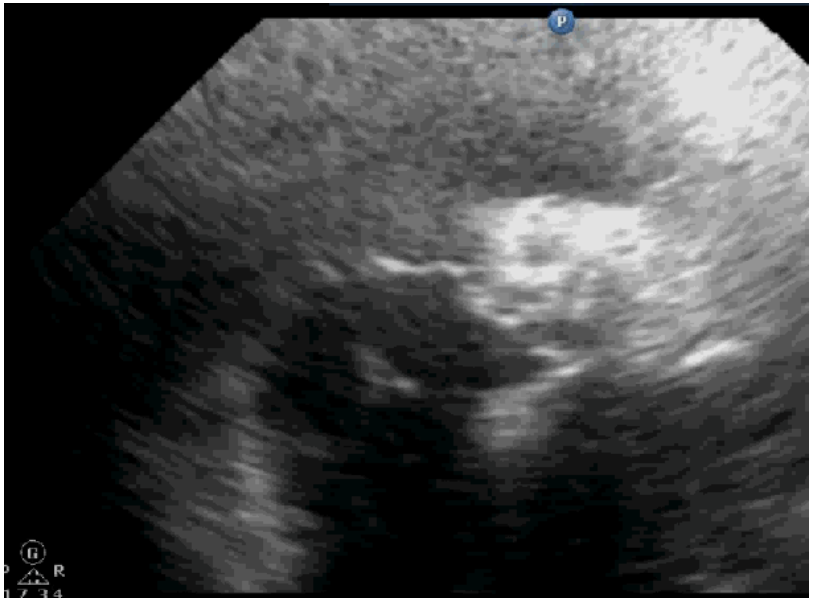

Diagnóstico diferencial de falsas imágenes en cables de marcapasos

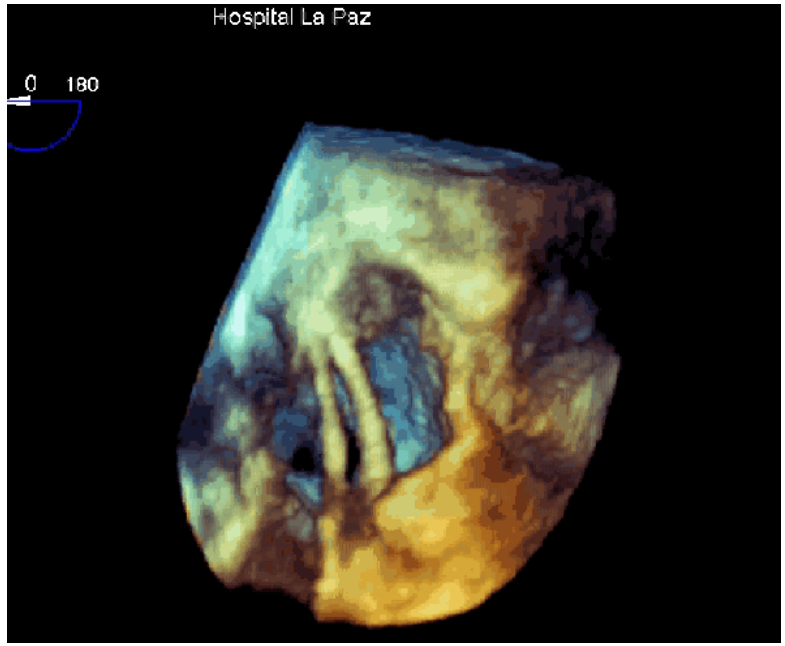

# Limitaciones de la ecografía en el diagnóstico de EI

1. La sensibilidad y la especificidad de la técnica no es 100%:
   15% EI no tiene un eco diagnóstico
2. Un estudio negativo no descarta EI
3. Es necesario repetir ETT/ETE en diferentes situaciones
4. El ETE 3D es útil en algunas situaciones, sobre todo en presencia de material protésico

Hospital Universitario La Paz IdiPAZ

European Heart Journal (2009) 30, 2369–2413

# Limitaciones de la ecografía en el diagnóstico de EI

5. Los resultados de la ecografía siempre deben interpretarse en el contexto clínico

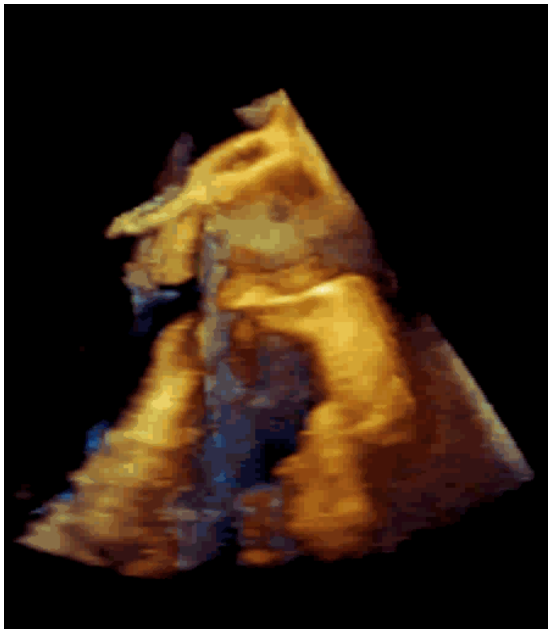

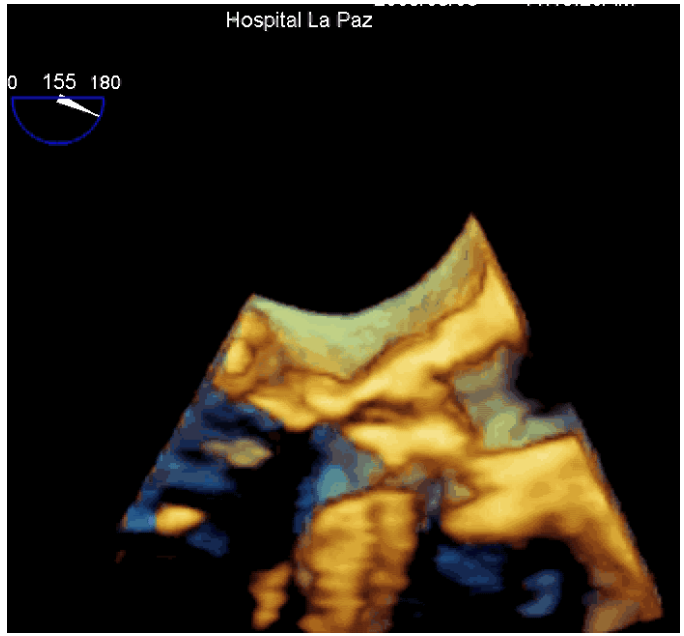


European Journal of Echocardiog 2010:202–219

European Heart Journal 2009:2369–2413

Hospital Universitario La Paz

IdiPAZ

European Heart Journal
doi:10.1093/eurheartj/ehp285

ESC GUIDELINES

# Guidelines on the prevention, diagnosis, and treatment of infective endocarditis (new version 2009)

10

## Papel del eco en la endocarditis

- Diagnóstico

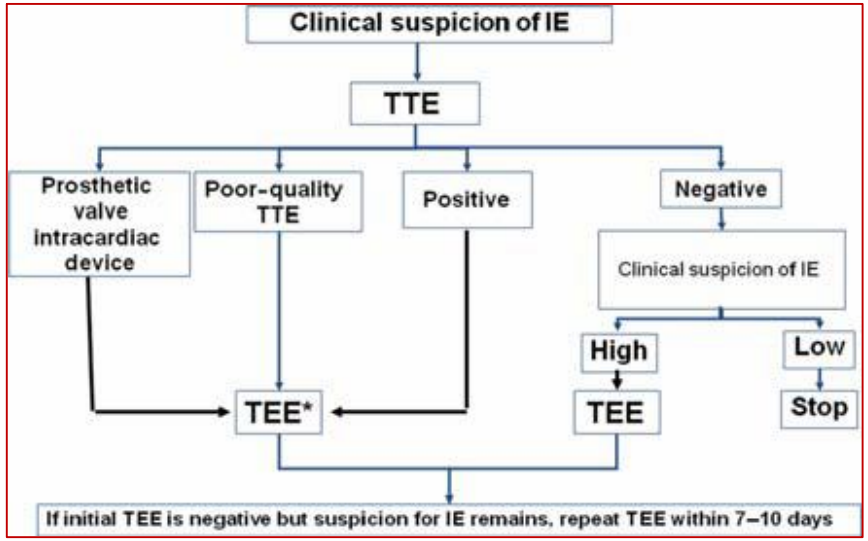


- Pronóstico

European Heart Journal
doi:10.1093/eurheartj/ehp285

ESC GUIDELINES

# Guidelines on the prevention, diagnosis, and treatment of infective endocarditis (new version 2009)

10

## Papel del eco en la endocarditis

- Diagnóstico
- Pronóstico

1. Valoración al ingreso
2. Monitorización del tratamiento
3. Eco intraoperatorio
4. Seguimiento al alta

Guidelines on the prevention, diagnosis, and treatment of infective endocarditis (new version 2009)

# Predictores de mal pronóstico en EI

1. Características del paciente
2. Complicaciones de EI
   (ICC, IR, Ictus, shock)
3. Microorganismo (S.Aureus, hongos, BGN)
4. Hallazgos ecocardiográficos

European Heart Journal (2009) 30, 2369–2413

Hospital Universitario La Paz

# Predictores de mal pronóstico en EI

Hallazgos ecocardiográficos

- Insuficiencia valvular severa
- Complicaciones perianulares
- Disfunción ventricular severa
- Hipertensión pulmonar
- Grandes vegetaciones
- Disfunción protésica severa

↓ ▲ Mortalidad ↓

**Implicaciones terapéuticas**

| Recommendations: Indications for surgery | Timing* | Class[a] | Level[b] |
|---|---|---|---|
| **A - HEART FAILURE** Disfunción valvular severa | | | |
| Aortic or mitral IE with severe acute regurgitation or valve obstruction causing refractory pulmonary oedema or cardiogenic shock | Emergency | I | B |
| Aortic or mitral IE with fistula into a cardiac chamber or pericardium causing refractory pulmonary oedema or shock | Emergency | I | B |
| Aortic or mitral IE with severe acute regurgitation or valve obstruction and persisting heart failure or echocardiographic signs of poor haemodynamic tolerance (early mitral closure or pulmonary hypertension) | Urgent | I | B |
| Aortic or mitral IE with severe regurgitation and no HF | Elective | IIa | B |
| **B - UNCONTROLLED INFECTION** Complicaciones perianulares | | | |
| Locally uncontrolled infection (abscess, false aneurysm, fistula, enlarging vegetation) | Urgent | I | B |
| Persisting fever and positive blood cultures > 7–10 days | Urgent | I | B |
| Infection caused by fungi or multiresistant organisms | Urgent/elective | I | B |
| **C - PREVENTION OF EMBOLISM** Grandes vegetaciones | | | |
| Aortic or mitral IE with large vegetations (> 10 mm) following one or more embolic episodes despite appropriate antibiotic therapy | Urgent | I | B |
| Aortic or mitral IE with large vegetations (> 10 mm) and other predictors of complicated course (heart failure, persistent infection, abscess) | Urgent | I | C |
| Isolated very large vegetations (> 15 mm)[#] | Urgent | IIb | C |

Hospital Universitario La Paz IdiPAZ

European Heart Journal (2009) 30, 2369–2413

European Heart Journal (2011) **32**, 2027–2033
doi:10.1093/eurheartj/ehp089

**CLINICAL RESEARCH**
*Endocarditis*

## The timing of surgery influences mortality and morbidity in adults with severe complicated infective endocarditis: a propensity analysis

European Heart Journal (2011) **32**, 2003–2015
doi:10.1093/eurheartj/ehp008

**CLINICAL RESEARCH**
*Endocarditis*

## The impact of valve surgery on short- and long-term mortality in left-sided infective endocarditis: do differences in methodological approaches explain previous conflicting results?

**Aurélie Bannay[1,2,3], Bruno Hoen[4], Xavier Duval[5], Jean-François Obadia[6,7], Christine Selton-Suty[8], Vincent Le Moing[9], Pierre Tattevin[10], Bernard Iung[11], François Delahaye[12], François Alla[1,2,3]*, for the AEPEI Study Group†**

## Analysis of the Impact of Early Surgery on In-Hospital Mortality of Native Valve Endocarditis

### Use of Propensity Score and Instrumental Variable Methods to Adjust for Treatment-Selection Bias

Circulation. 2010;121:1005-1013

- ✓Efecto de la Qx precoz en la mortalidad no es uniforme
- ✓Mejora el pronóstico de EI complicadas (ICC, embolias, vegetaciones grandes, abscesos...) o por S. Aureus

European Heart Journal
doi:10.1093/eurheartj/ehp285

ESC GUIDELINES

# Guidelines on the prevention, diagnosis, and treatment of infective endocarditis (new version 2009)

10

## Papel del eco en la endocarditis

- Diagnóstico
- Pronóstico

1. Valoración al ingreso
2. **Monitorización del tratamiento**
   **ETT semanal y ETE al final**
3. Eco intraoperatorio
4. Seguimiento al alta

European Heart Journal
doi:10.1093/eurheartj/ehp285

ESC GUIDELINES

# Guidelines on the prevention, diagnosis, and treatment of infective endocarditis (new version 2009)

10

## Papel del eco en la endocarditis

- Diagnóstico
- Pronóstico

1. Valoración al ingreso
2. Monitorización del tratamiento
   ETT semanal y ETE al final
3. **Eco intraoperatorio: en todos**
4. Seguimiento al alta

European Heart Journal
doi:10.1093/eurheartj/ehp285



# Guidelines on the prevention, diagnosis, and treatment of infective endocarditis (new version 2009)

10

## Papel del eco en la endocarditis

- Diagnóstico
- Pronóstico

1. Valoración al ingreso
2. Monitorización del tratamiento
   ETT semanal y ETE al final
3. Eco intraoperatorio: en todos
4. **Seguimiento al alta: 1,3, 6 y 12m**

# Eco en el seguimiento

- ETT/ETE al finalizar el tratamiento
- ETT a 1,3,6 y 12 meses
- Evaluar complicaciones
  - -Recurrencia de la infección ( 1.3-6.6%)
  - -Necesidad de qx valvular
- ▲Riesgo de complicaciones los antecedentes
  - - EI protésica
  - - EI con extensión perivalvular

European Heart Journal
doi:10.1093/eurheartj/ehp285

ESC GUIDELINES

**Guidelines on the prevention, diagnosis, and treatment of infective endocarditis (new version 2009)**

10

European Journal of Echocardiography (2010) **11**, 202–219
doi:10.1093/ejechocard/jeq004

RECOMMENDATIONS

**Recommendations for the practice of echocardiography in infective endocarditis**

# Casos especiales:

a. EI con HC (-)
b. Prótesis cardiacas
c. Dispositivos intracardiacos
d. EI derecha

Hospital Universitario La Paz
IdiPAZ

# EI con HC negativos: Fiebre Q

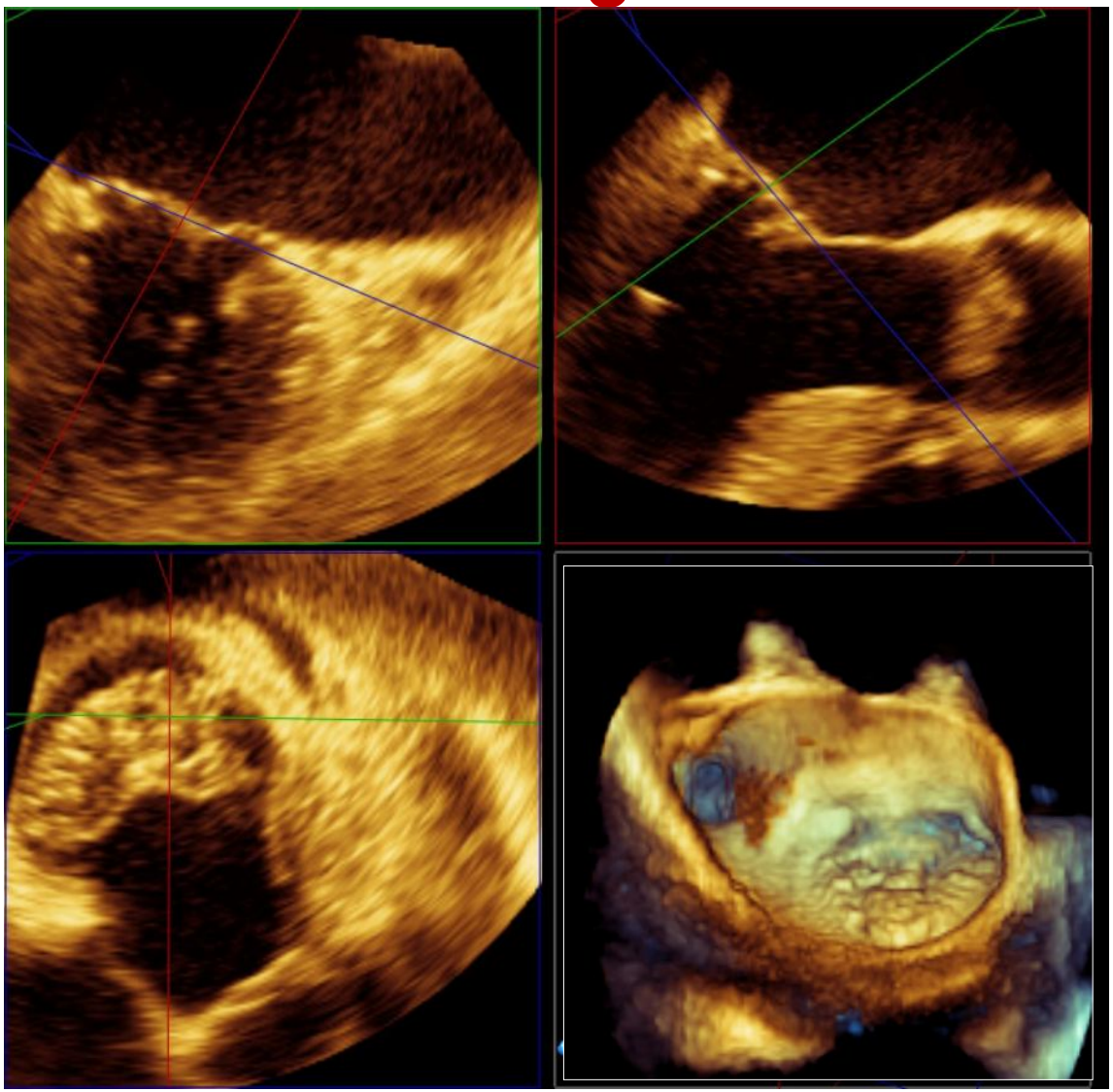

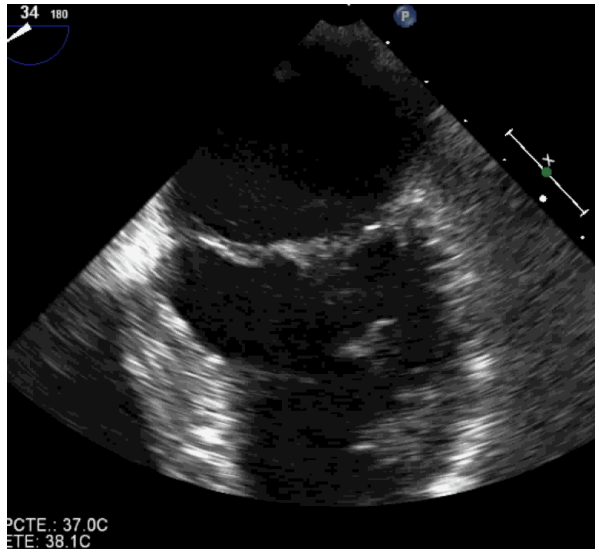

# EI sobre válvula protésica

- Forma más severa de EI (10-30% de las EI)
- Incidencia de 0.3-1.2 por paciente-año
- Dos grupos:
  - -EIP precoz <1 año (Staf, hongos y BGN)
  - -EIP tardía >1 año (Staf, S.orales, S.bovis, Enterococo)
- Sin embargo, lo realmente importante, es si existe
  - - Contaminación periop.: leaks, pseudoaneurismas, fístulas
  - - EIP tardía: vegetaciones = disfunción protésica

Hospital Universitario La Paz

IdiPAZ

European Heart Journal (2009) 30, 2369–2413

# El sobre válvula protésica

## Problemas

Diagnóstico complejo y por tanto tardío

- Mayor frecuencia de ETE y HC(-)
- Complicaciones locales

## Indicaciones Qx

- Dehiscencia o disfunción protésica ±con IC refractaria
- Infección incontrolada
- Vegetaciones grandes

**¿Siempre?**

COMPREHENSIVE REVIEW ARTICLE

# Pseudoaneurysm of the Mitral-Aortic Intervalvular Fibrosa (MAIVF): A Comprehensive Review

Selvin Sudhakar, MD, Asif Sewani, MD, Mayank Agrawal, MD, and Barry F. Uretsky, MD, *Fort Smith and Little Rock, Arkansas*

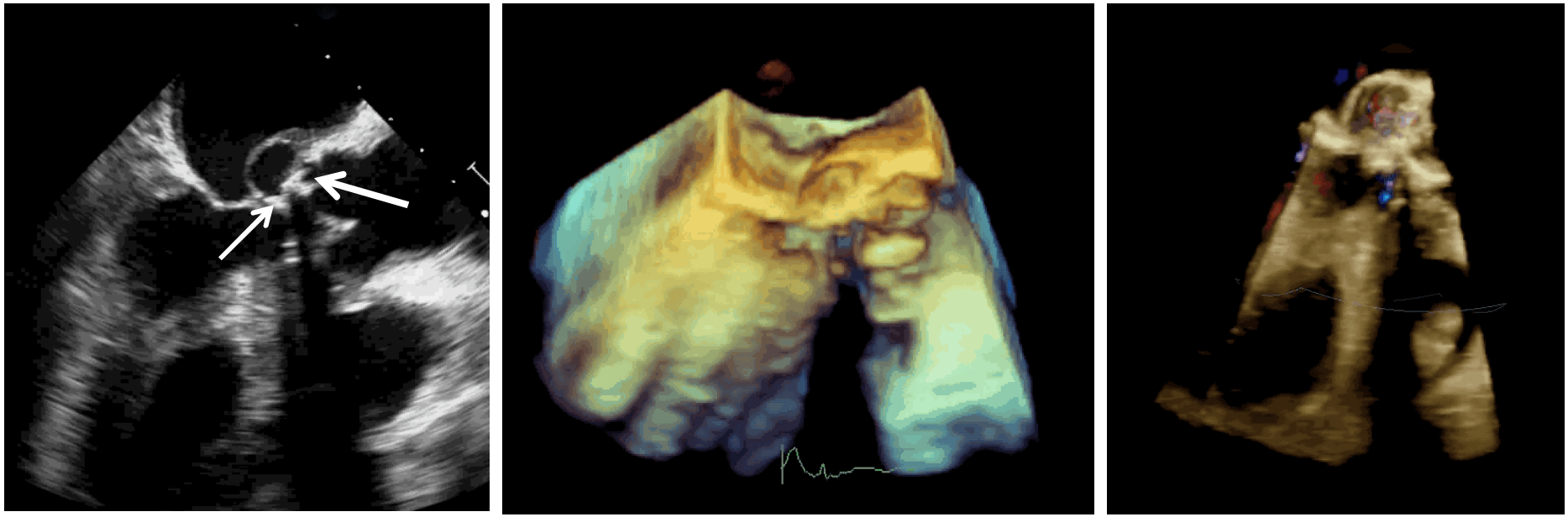

J Am Soc Echocardiogr 2010;23:1009-18

Hospital Universitario La Paz

COMPREHENSIVE REVIEW ARTICLE

# Pseudoaneurysm of the Mitral-Aortic Intervalvular Fibrosa (MAIVF): A Comprehensive Review

J Am Soc Echocardiogr 2010;23:1009-18

Selvin Sudhakar, MD, Asif Sewani, MD, Mayank Agrawal, MD, and Barry F. Uretsky, MD, *Fort Smith and Little Rock, Arkansas*

## Presentación clínica

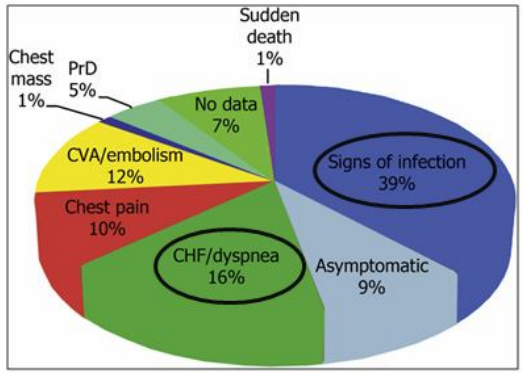


## Evolución

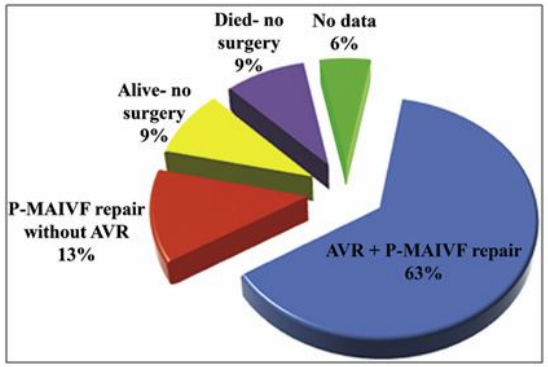


**Table 3** Complications of P-MAIVF

| | |
|---|---|
| Compression | |
| | Coronary artery: angina, thrombosis (myocardial infarction), dissection, aneurysm |
| | Pulmonary artery: pulmonary hypertension |
| | Mitral valve: mitral regurgitation |
| Fistula formation | |
| | Aorta |
| | Left atrium |
| Rupture | |
| | Pericardial tamponade, death |
| Thrombosis | |
| | Transient ischemic attack, cerebrovascular accident |
| Infection | |
| | Endocarditis, fistula formation |
| Heart failure | |

Dos grupos de riesgo

- ✓EI activa + abscesos FMA
- ✓Hªde EI o cirugía valvular

Hospital Universitario La Paz

IdiPAZ

# Valoración ecocardiográfica de EI en dispositivos

- Dos grupos:
  - ✓ Infección local limitada a la bolsa (calor, erosión, inflamación,, drenaje purulento..)
  - ✓ EI relacionada con dispositivos: infección que se extiende a los electrodos, válvulas o endocardio

- 60% con <90d post implante
- Mas frecuente:
  - Recambios
  - Nº de cables

J Cardiovasc Electrophysiol, 2010: 786-90

# Valoración ecocardiográfica de EI en dispositivos

## Vegetaciones

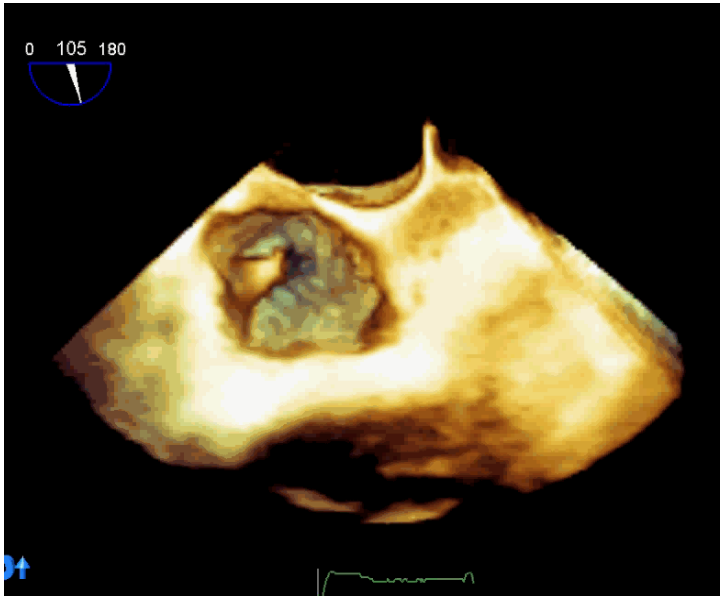


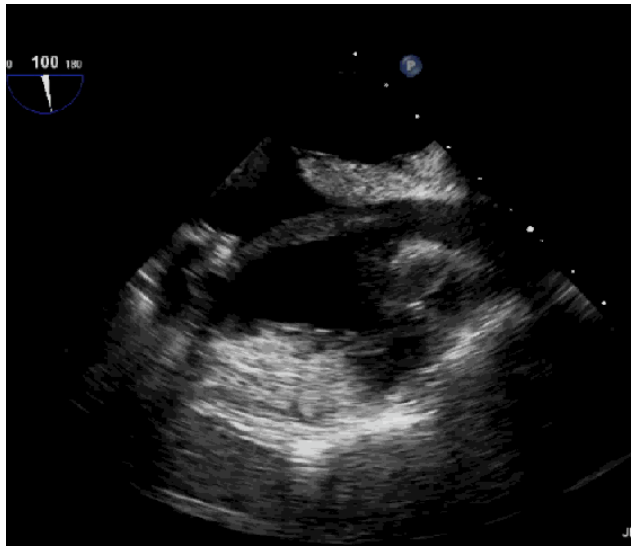


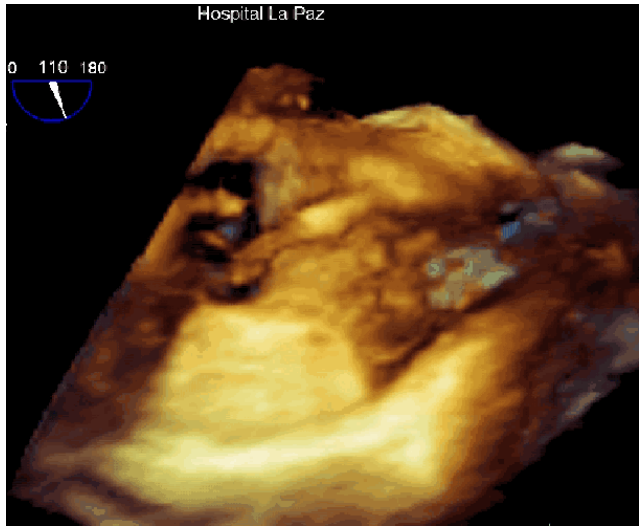

# Valoración ecocardiográfica de EI en dispositivos

## Vegetaciones y afectación tricúspide

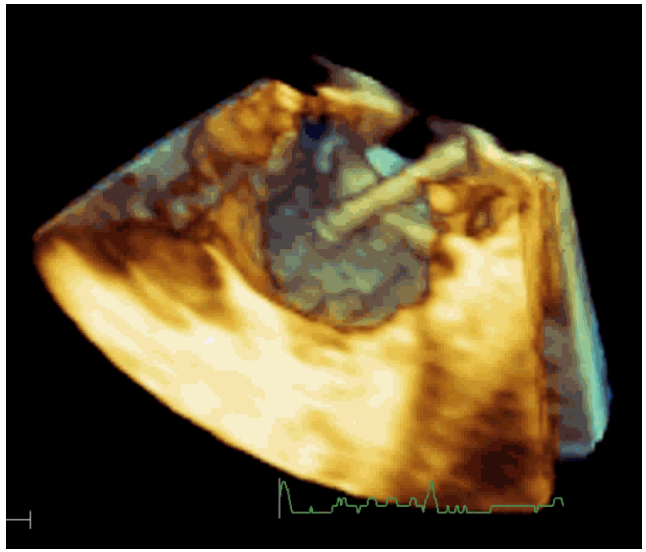

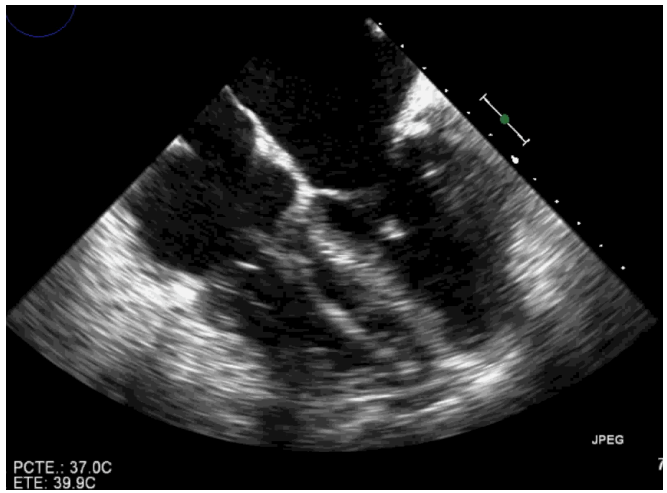


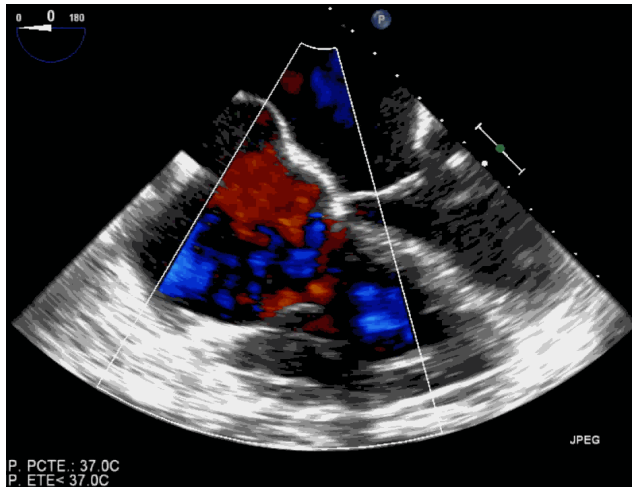


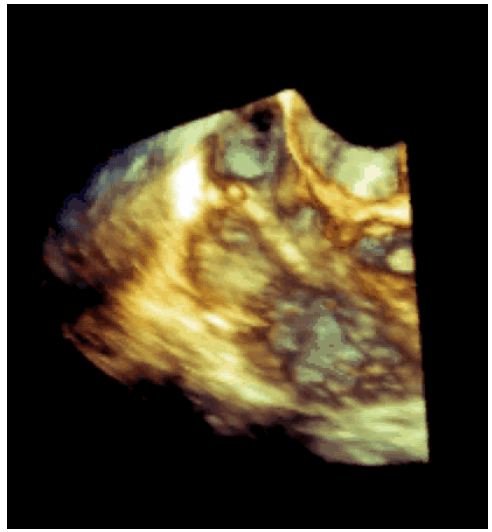

SaludMadrid
Hospital Universitario La Paz
Comunidad de Madrid
IdiPAZ

# Hay otras técnicas de imagen útiles?

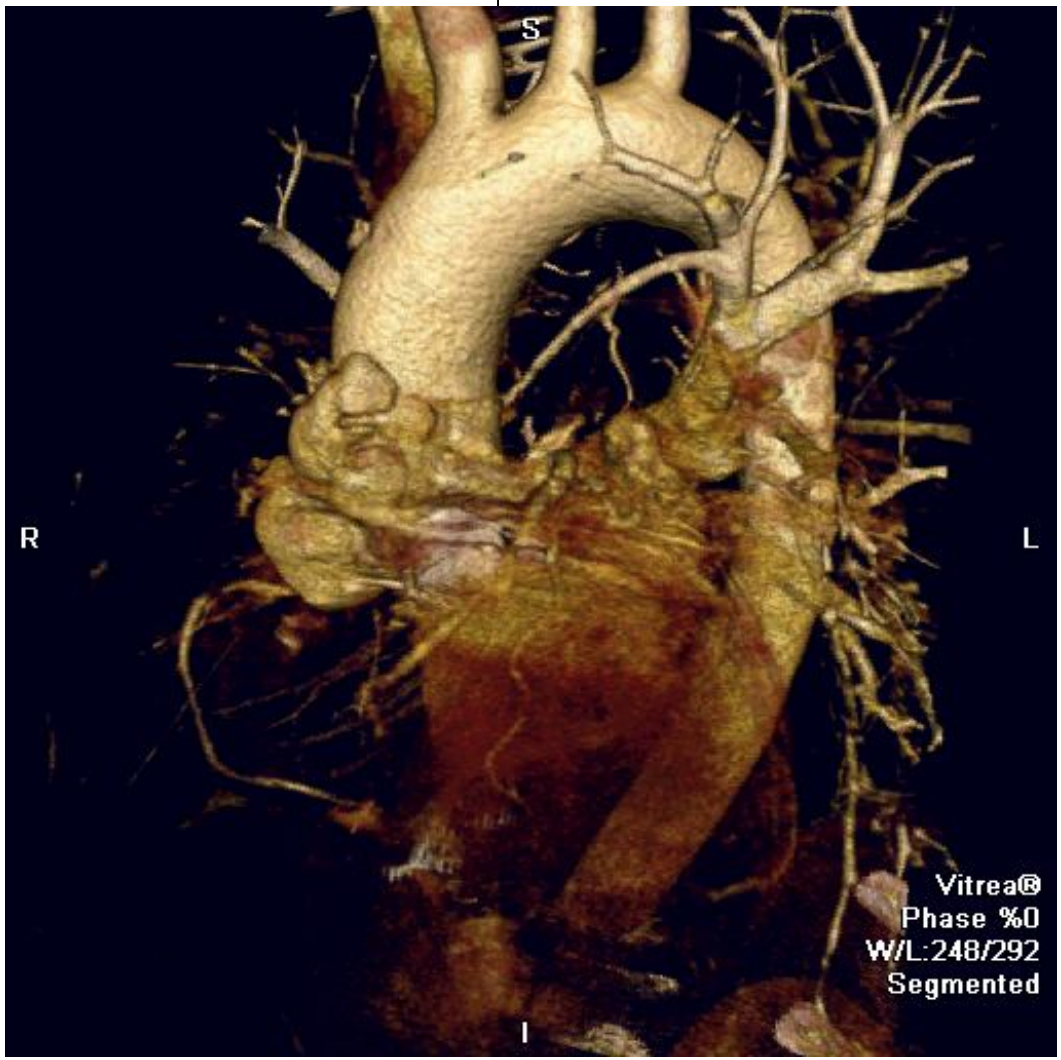


1. Localiza de forma precisa la vegetación
2. Explica las complicaciones de la endocarditis
3. Optimiza la técnica quirúrgica

European Heart Journal (2009) **30**, 2369–2413
doi:10.1093/eurheartj/ehp285

ESC GUIDELINES

**Guidelines on the prevention, diagnosis, and treatment of infective endocarditis (new version 2009)**

European Journal of Echocardiography (2010) **11**, 202–219
doi:10.1093/ejechocard/jeq004

RECOMMENDATIONS

**Recommendations for the practice of echocardiography in infective endocarditis**

- La ecografía es una herramienta **imprescindible** tanto para el diagnóstico inicial, como para establecer el pronóstico y tratamiento
- Diagnóstico de **EI es complejo** en:
  - ✓Valvulopatía subyacente
  - ✓Prótesis o dispositivos intracardiacos
  - ✓Postoperatorio precoz
- **Imprescindible realizar un eco de control intra-operatorio y post-quirúrgico**

The Starry Night  Vicent van Gogh (1853-1890)