SEICAV

Sociedad Española de Infecciones Cardiovasculares

I Congreso

de la Sociedad Española de Infecciones Cardiovasculares

VI Reunión

de los Grupos de Apoyo al Manejo de la Endocarditis (Games)

Madrid días 4 y 5 de Octubre 2012

Auditorio Rafael del Pino
Rafael Calvo, 39-A

JOSE A. PARRA BLANCO

SERVICIO DE RADIODIAGNOSTICO

HOSPITAL UNIVERSITARIO MARQUES DE VALDECILLA

MADRID 5/10/2012

Índice

1. Diagnóstico radiológico de la mediastinitis
2. Hallazgos en el espacio preesternal y esternal.
3. Utilidad en el diagnóstico microbiológico
4. Otros hallazgos en el paciente con sospecha de mediastinitis.

Índice

1. Diagnóstico radiológico de la mediastinitis
2. Hallazgos en el espacio preesternal y esternal.
3. Utilidad en el diagnóstico microbiológico
4. Otros hallazgos en el paciente con sospecha de mediastinitis.

Mediastinitis postquirúrgica

- Poco frecuente
  - 0,5-5 %
  - 7 % en pacientes con trasplante cardiaco
- Tiempo de incubación oscila entre 3-417 días
  - Máxima incidencia entre el 7-14 días

- Fariñas MC, et al. Clin Infect Dis 1995; 20:272
- Muñoz P, et al. Clin Infect Dis. 1997 Nov;25(5):1060

Diagnóstico
Mediastinitis postquirúrgica

- En bastantes casos los hallazgos clínicos, de la exploración física y analíticos son suficientes para hacer el diagnóstico
- Pruebas de imagen
  - Ausencia de supuración
  - Síntomas poco específicos

Diagnóstico por imagen
Mediastinitis postquirúrgica

- Radiología simple
- TAC
- RM
- Ecografía

Diagnóstico por imagen
Mediastinitis postquirúrgica

- TAC
  - Colección retroesternal
    - Rodeada de una capsula que capta contraste
    - Densidad en torno a 40 UH
  - Gas

Exarhos DN, et al. Acute mediastinitis: spectrum of computed tomography findings.
Eur Radiol 2005; 15:1569

Diagnóstico por imagen
Mediastinitis postquirúrgica

Varón 61 años; IQ por bypass
IQ.: 7 días antes

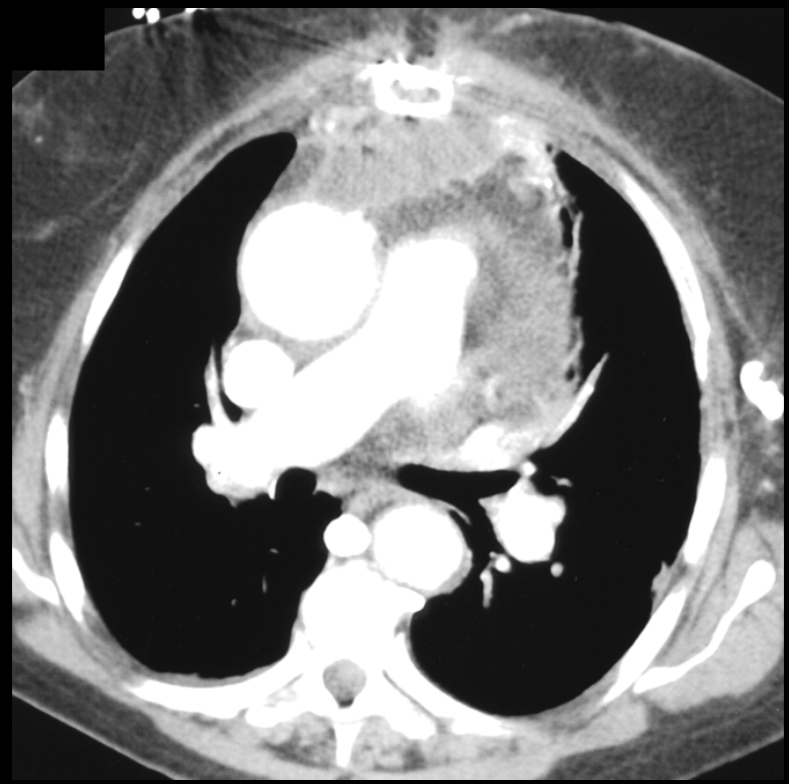

Varón 76 años; IQ por bypass
IQ: 14 días antes

Li AE, et al. Evaluation of complications after sternotomy using single and MDCT with three dimensional volume rendering: AJR 2003; 181:1065-1070

Diagnóstico por imagen
Mediastinitis postquirúrgica

"La presencia de colecciones retroesternales es un hallazgo común en el postoperatorio de pacientes con esternotomía media".

Li AE, et al. Evaluation of complications after sternotomy using single and MDCT with three dimensional volume rendering: AJR 2003; 181:1065-1070

Colecciones retroesternales

7 días tras IQ

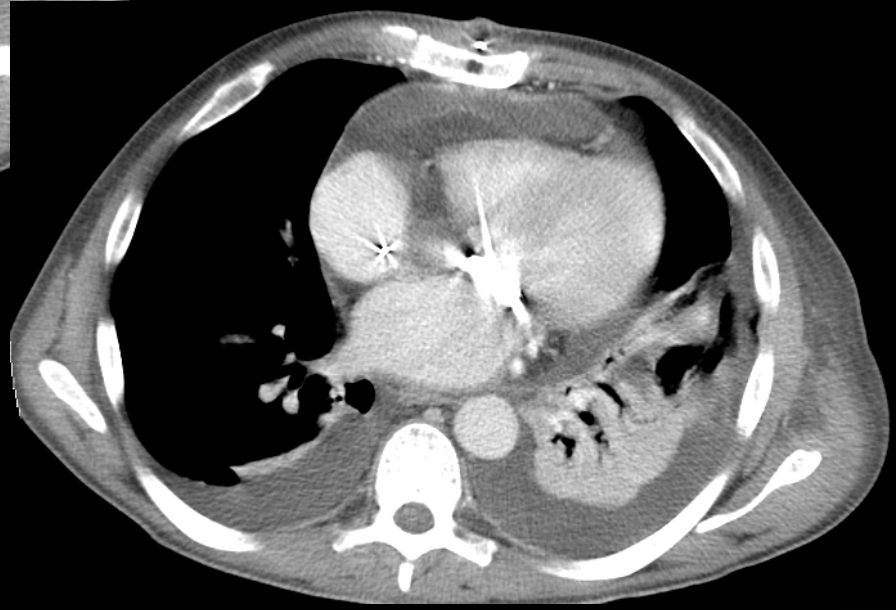

Varón 44 años
IQ: recambio valvular aórtico y mitral

Colecciones retroesternales

12 días tras IQ

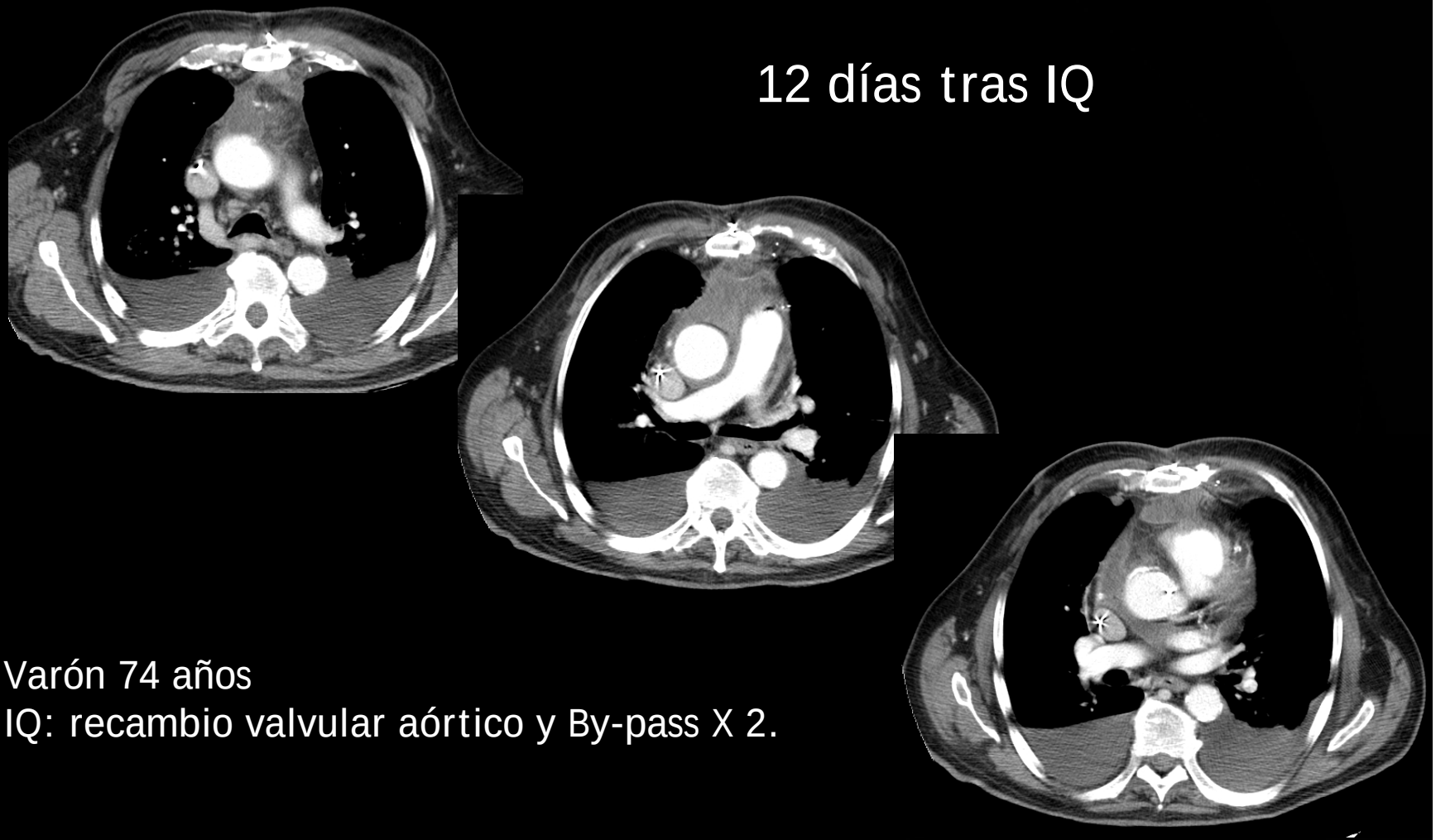

Varón 74 años
IQ: recambio valvular aórtico y By-pass X 2.

Colecciones retroesternales

12 días tras IQ

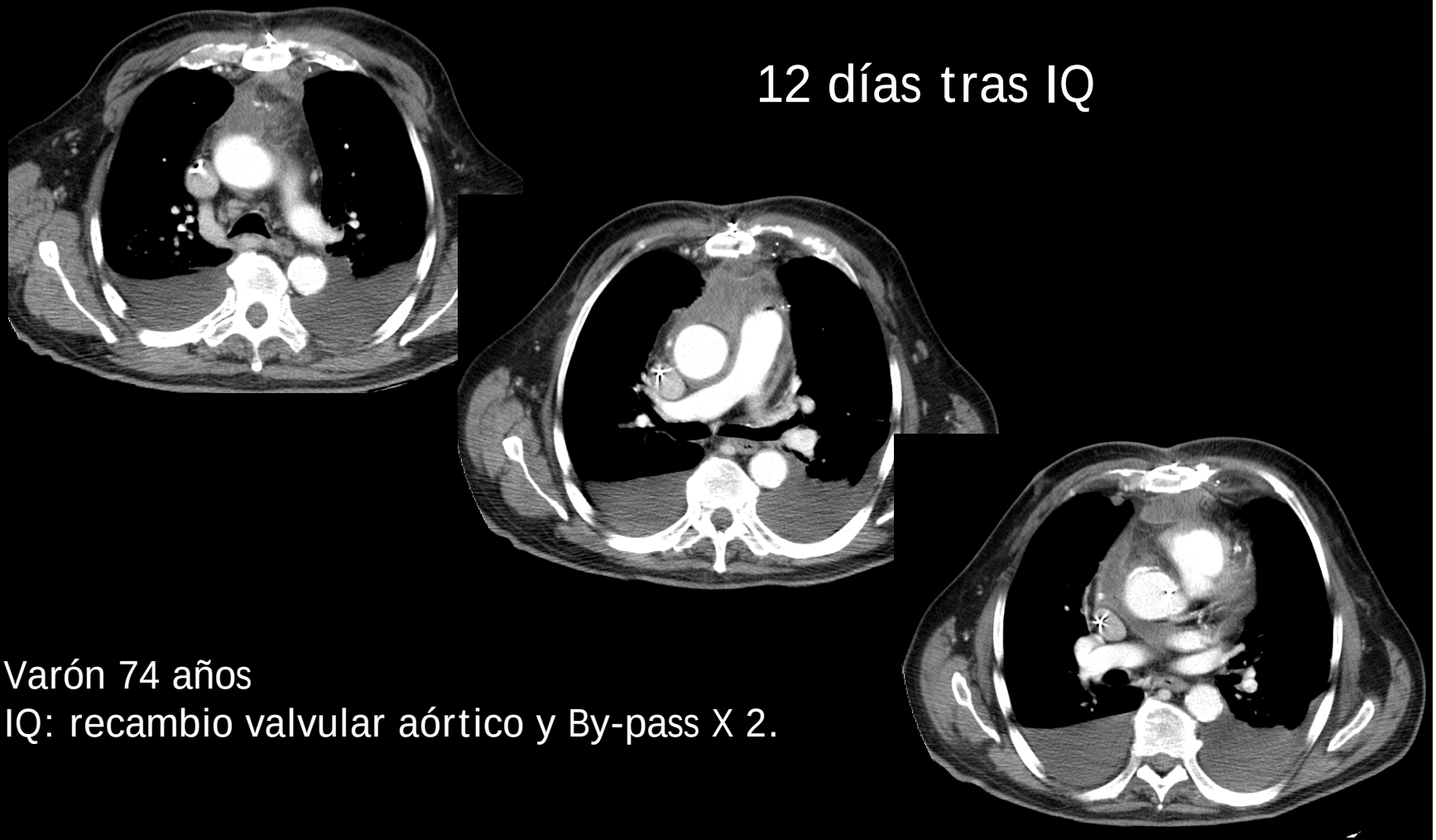

Varón 74 años
IQ: recambio valvular aórtico y By-pass X 2.

Colecciones retroesternales

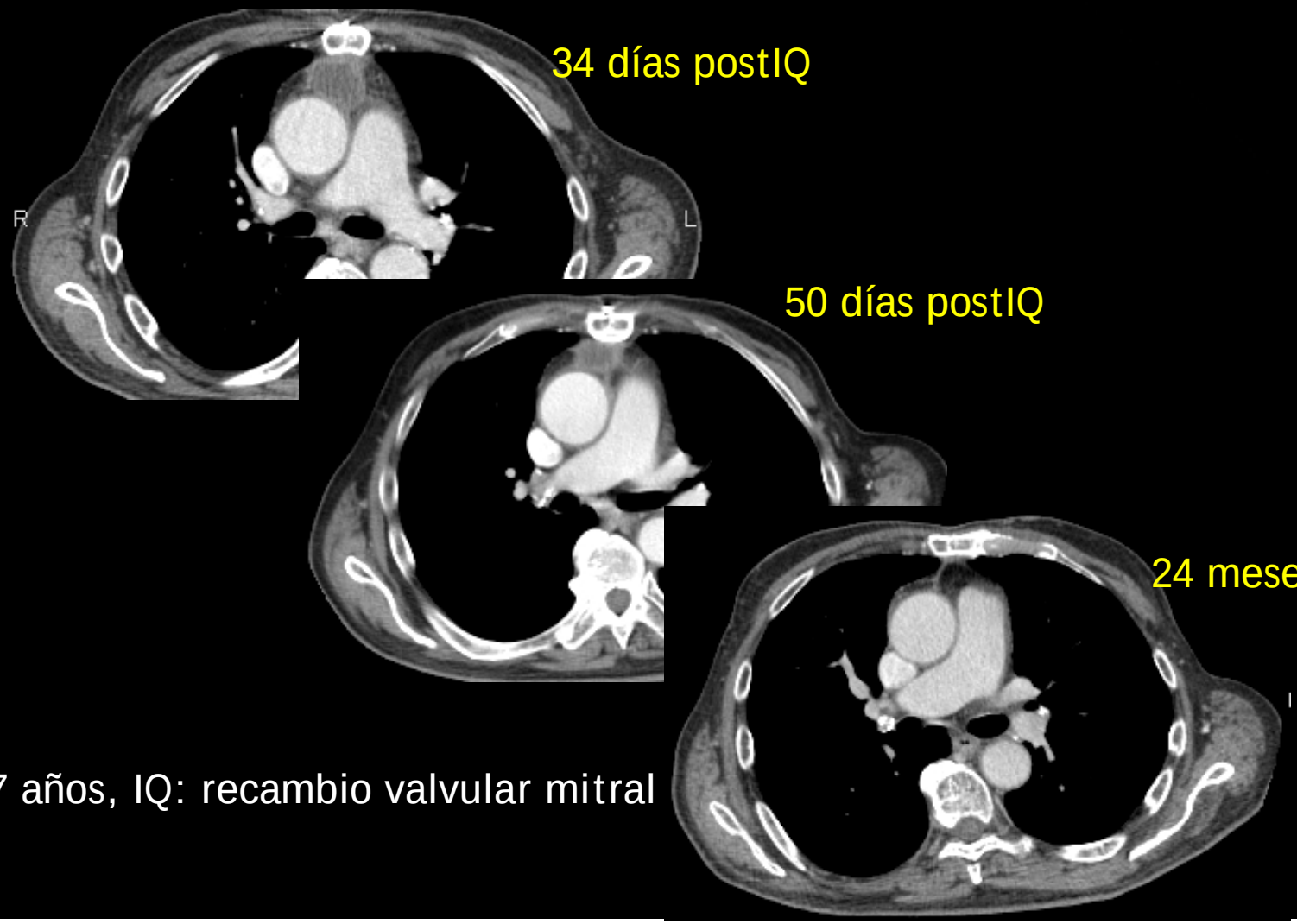

77 años, IQ: recambio valvular mitral

Gas retroesternal

- La presencia de pequeñas burbujas de aire es habitual hasta el 7º día, aunque pueden persistir más tiempo

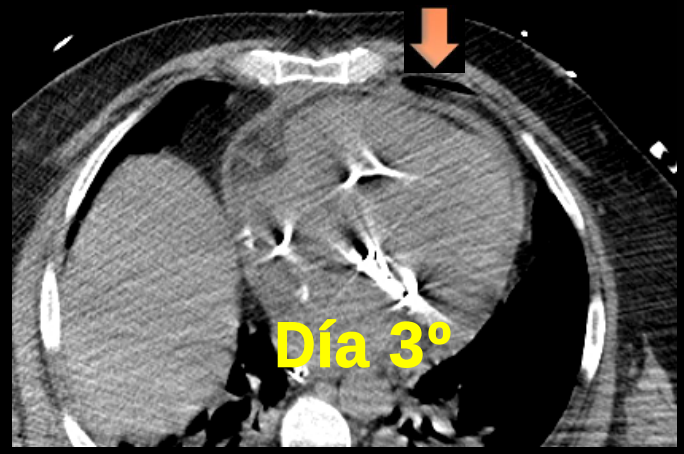

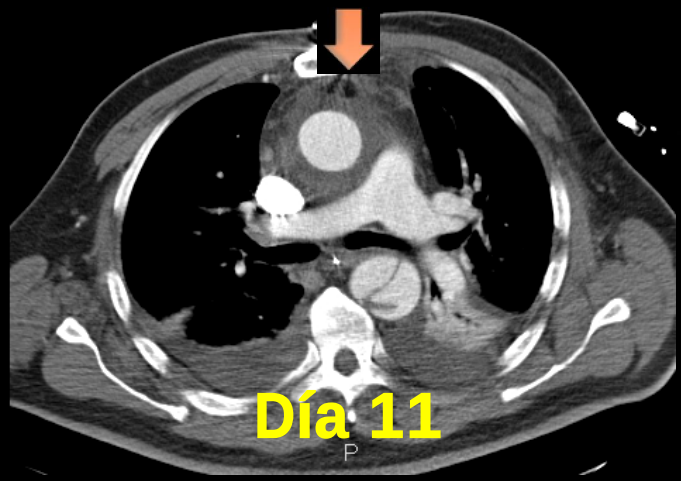

Exarhos DN, et al. Acute mediastinitis: spectrum of computed tomography findings. Eur Radiol 2005; 15:1569

Diagnóstico por imagen
Mediastinitis postquirúrgica

El diagnóstico de mediastinitis se ha de hacer con cautela en los primeros 14 días, donde la presencia de colecciones y gas es un hallazgo relativamente frecuente.

Jolles H, et al. Mediastinitis following median sternotomy: CT findings.
Radiology 1996; 201:463

Mediastinitis postquirúrgica

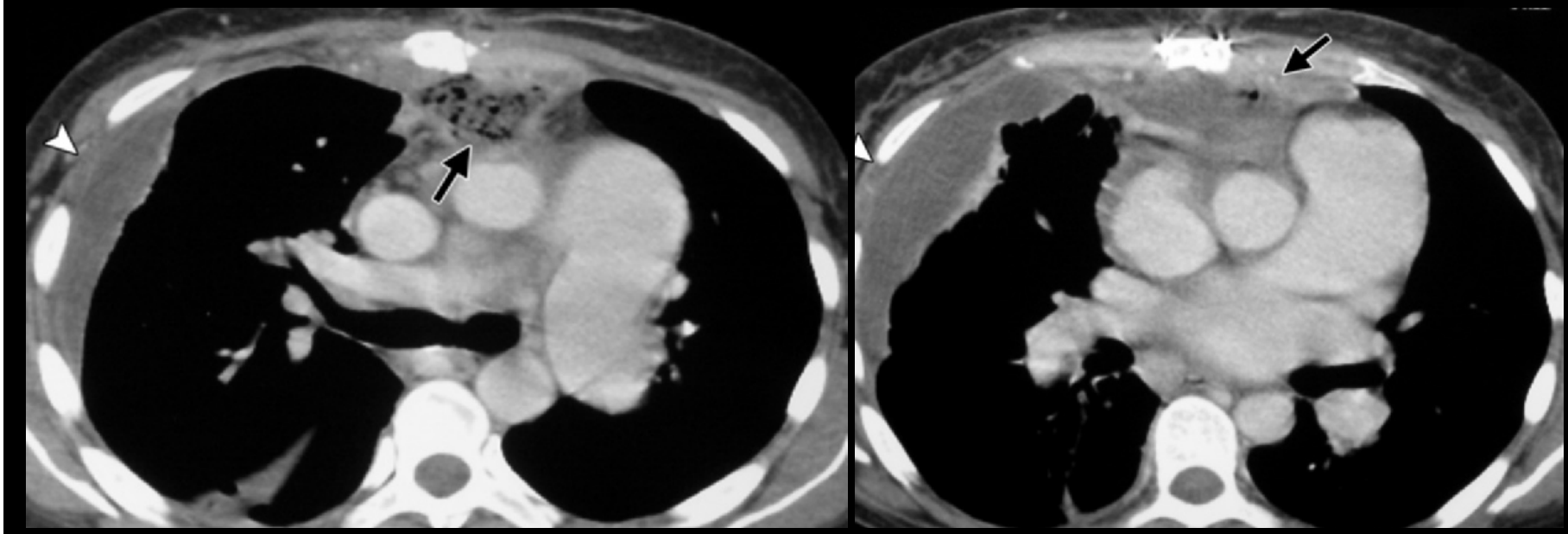

IQ por bypass 18 días antes

Katabathina VS, et al. Nonvascular, nontraumatic mediastinal emergencies in adults: a comprehensive review of imaging findings. Radiographics 2011; 31:1141-1160.

Mediastinitis postquirúrgica

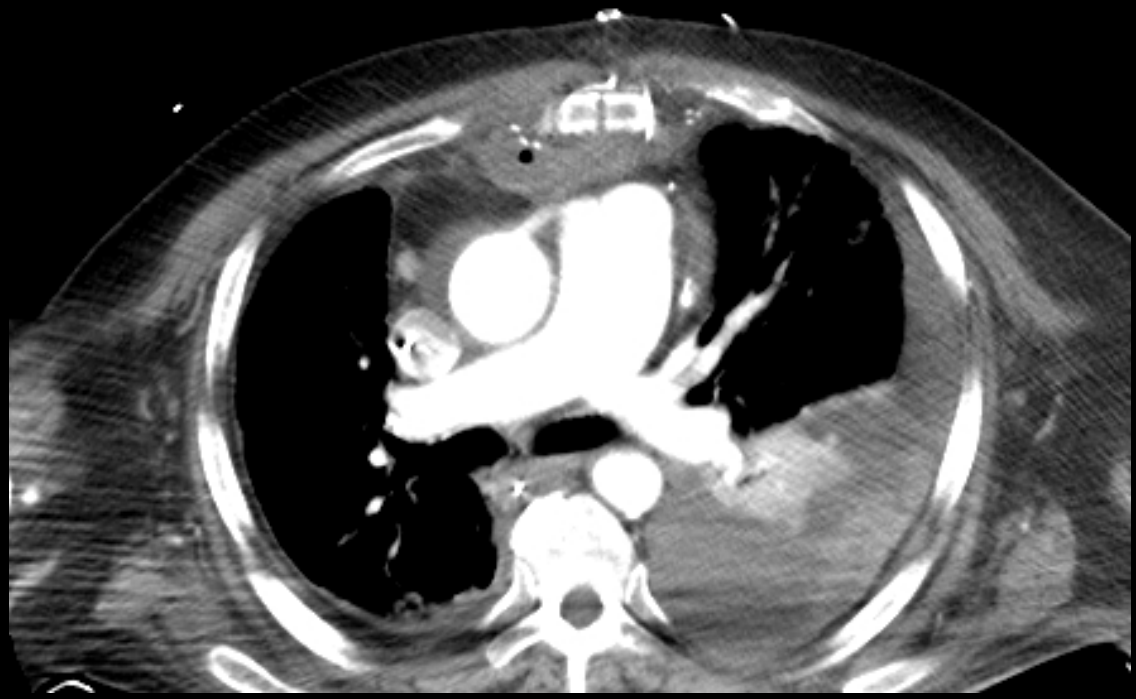

IQ por RVA y bypass X 3; 16 días antes
S epidermidis

Mediastinitis postquirúrgica

IQ por RVA y bypass X 3; 16 días antes

S epidermidis

Diagnóstico por imagen
Mediastinitis postquirúrgica

Imagen cedida por el Servicio de Medicina Nuclear
H. Universitario Marqués de Valdecilla.

- Gutierrez Mendiguchia C, et al. Nucl Med Commun 1999; 20;901.
- Quirce R, et al. Nucl Med Commun 2002; 23;453.

Pictorial Essay

Evaluation of Complications After Sternotomy Using Single- and Multidetector CT with Three-Dimensional Volume Rendering

Arthur E. Li[1] and Elliot K. Fishman[1,2]

[1]Russell H. Morgan Department of Radiology and Radiological Sciences, Johns Hopkins University School of Medicine and Johns Hopkins Hospital, Baltimore, MD 21287.

[2]Johns Hopkins Outpatient Center, 601 N. Caroline St., Baltimore, MD 21287. Address correspondence to E. K. Fishman.

AJR 2003;181:1065–1070 0361–803X/03/1814–1065 © American Roentgen Ray Society

Protocolo de evaluación de los hallazgos TC en pacientes con sospecha de mediastinitis

1. Preesternal
2. Esternal
3. Retroesternal

Índice

1. Diagnóstico radiológico de la mediastinitis
2. Hallazgos en el espacio preesternal y esternal.
3. Utilidad en el diagnóstico microbiológico
4. Otros hallazgos en el paciente con sospecha de mediastinitis.

Hallazgos TAC
Compartimento preesternal

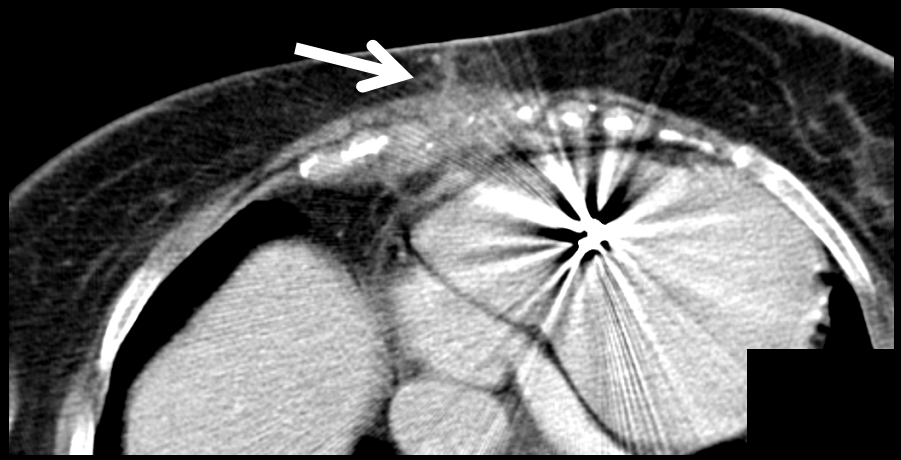

Zeitani J, et al. Superficial wound dehiscence after median sternotomy: surgical treatment versus secondary wound healing. Ann Thorac Surg 2004; 77:672

Hallazgos TAC
Compartimento preesternal

66 años; R valvular aórtico

Zeitani J, et al. Superficial wound dehiscence after median sternotomy: surgical treatment versus secondary wound healing. Ann Thorac Surg 2004; 77:672

Hallazgos TAC
Compartimento esternal

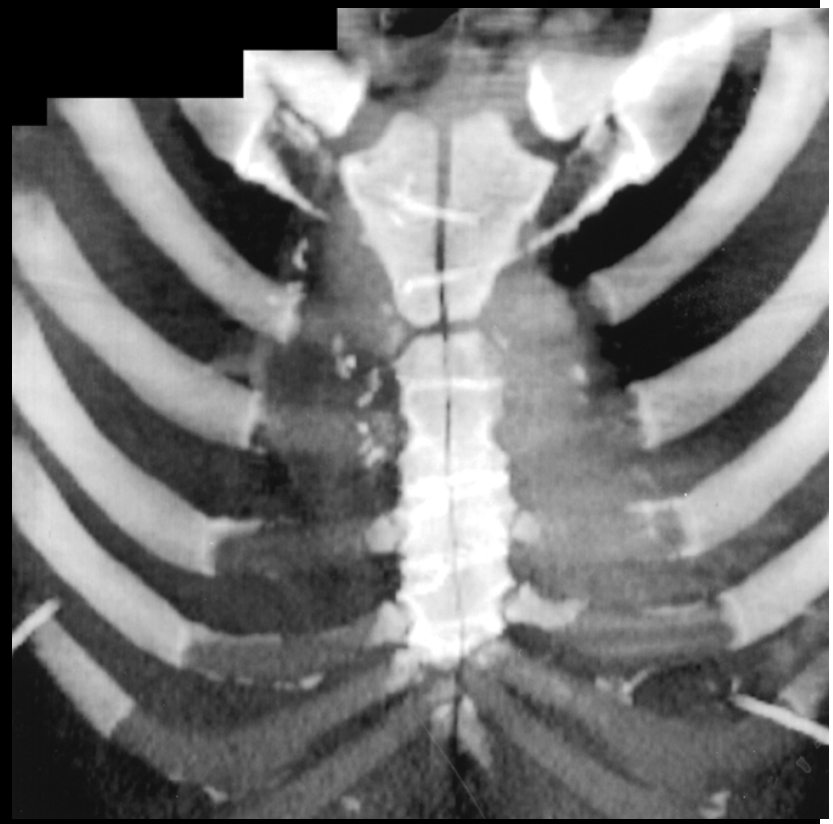

Hallazgos TAC
Compartimento esternal

- Esternotomía
  - Medial o paramedial

Hallazgos TAC
Compartimento esternal

- Dehiscencia
  - Separación de los fragmentos > 4 mm
  - Separación progresiva de los fragmentos en estudios sucesivos.

Hallazgos TAC
Compartimento esternal

Hallazgos TAC
Compartimento esternal

- Dehiscencia

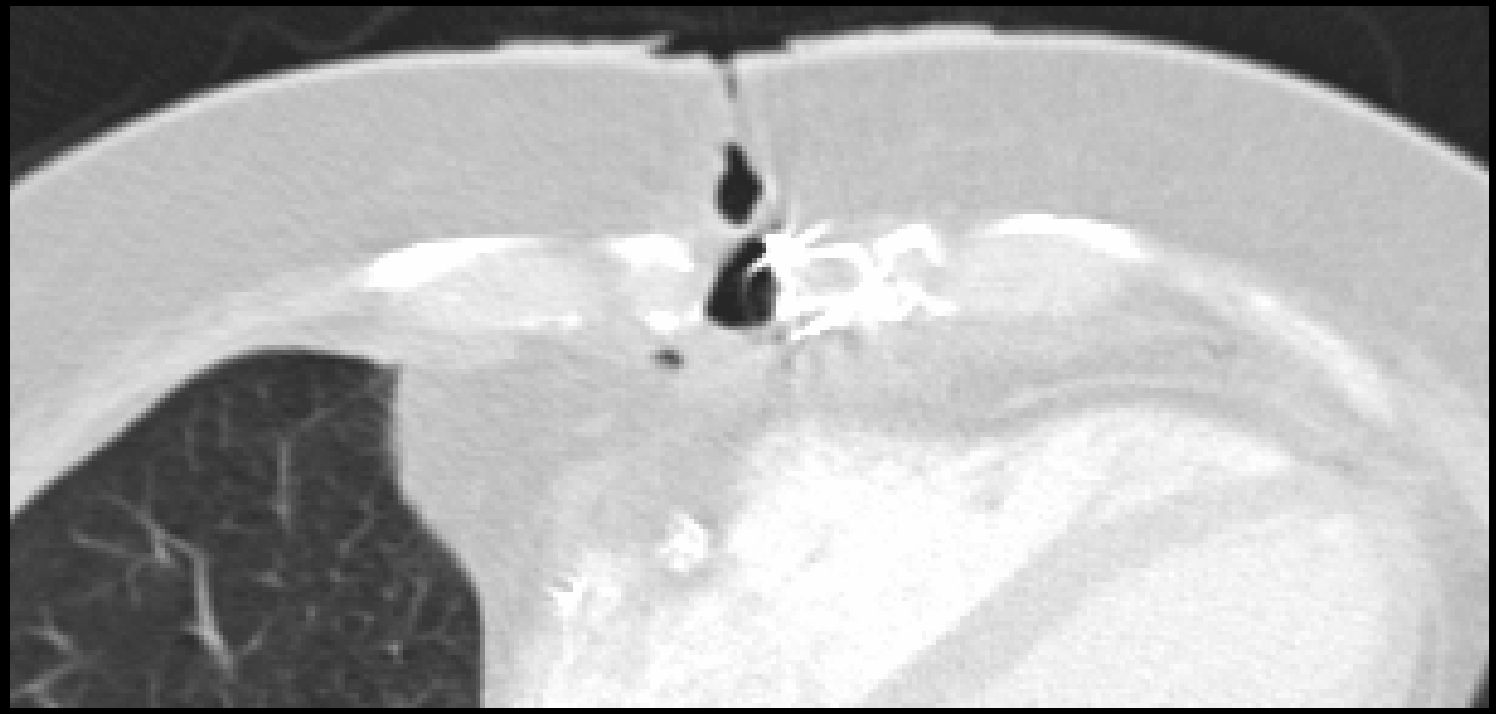

Varón 64 años; pontaje X 3

Hallazgos por TAC
Compartimento esternal

- Osteomielitis

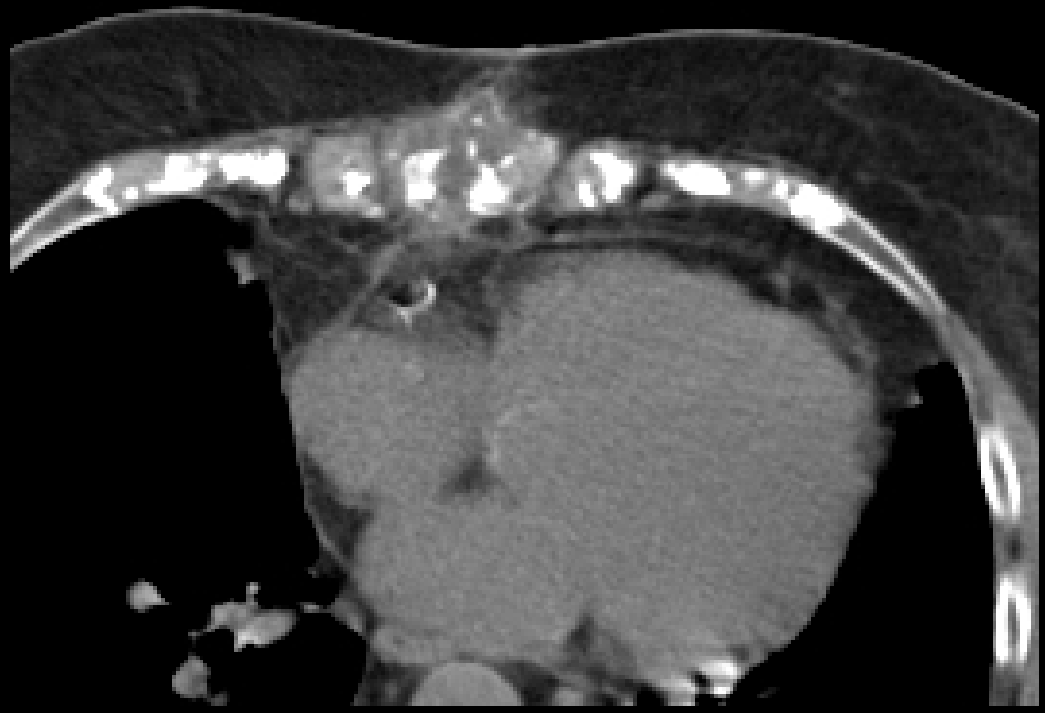

Mujer 70 años. IQ: RVA
32 días tras IQ

Índice

1. Diagnóstico radiológico de la mediastinitis
2. Hallazgos en el espacio preesternal y esternal.
3. Utilidad en el diagnóstico microbiológico
4. Otros hallazgos en el paciente con sospecha de mediastinitis.

Diagnóstico por imagen
Mediastinitis postquirúrgica

- La TAC puede utilizarse como guía para la toma de muestras

Templeton PA et al. CT evalation of poststernotomy complications. AJR 1992; 159:45

Diagnóstico por imagen
Mediastinitis postquirúrgica

Sternal puncture allows an early diagnosis of poststernotomy mediastinitis

Sidney Benlolo, MD[a]

J Thorac Cardiovascular Surg 2003; 125:611

TABLE 1. Results of EW cultures, sternal puncture Gram stains, and sternal puncture cultures

	True mediastinitis	No mediastinitis	Total
EW			
Positive	15	69	84
Negative	28	912	940
Total	43	981	1024
Sternal puncture Gram stains			
Positive	12	0	12
Negative	11	26	37
Total	23	26	49
Sternal puncture cultures			
Positive	23	2	25
Negative	0	24	24
Total	23	26	49

Results were considered as true positive when bacterial findings were identical to samples obtained during surgical intervention.

Índice

1. Diagnóstico radiológico de la mediastinitis
2. Hallazgos en el espacio preesternal y esternal.
3. Utilidad en el diagnóstico microbiológico
4. Otros hallazgos en el paciente con sospecha de mediastinitis.

Eur Radiol (2005) 15: 1569–1574
DOI 10.1007/s00330-004-2538-3

CHEST

D. N. Exarhos
K. Malagari
E. G. Tsatalou
S. V. Benakis

Acute mediastinitis: spectrum of computed tomography findings

Table 1 CT features of acute mediastinitis in each patient group

CT findings	Group I postoperative, *n*=28
Mediastinal fluid collections	13
Free (extraluminal) gas bubbles	14
Increased attenuation of mediastinal fat	28
Mediastinal lymph nodes 5–10 mm in short diameter	7
[redacted]	10
[redacted]	19
[redacted]	14
[redacted]	16

Otros hallazgos en TAC

Derrame pericárdico

Trasplante cardiaco

Otros hallazgos en TAC

Condensaciones
Derrame pleural

Otras patologías

Otras patologías

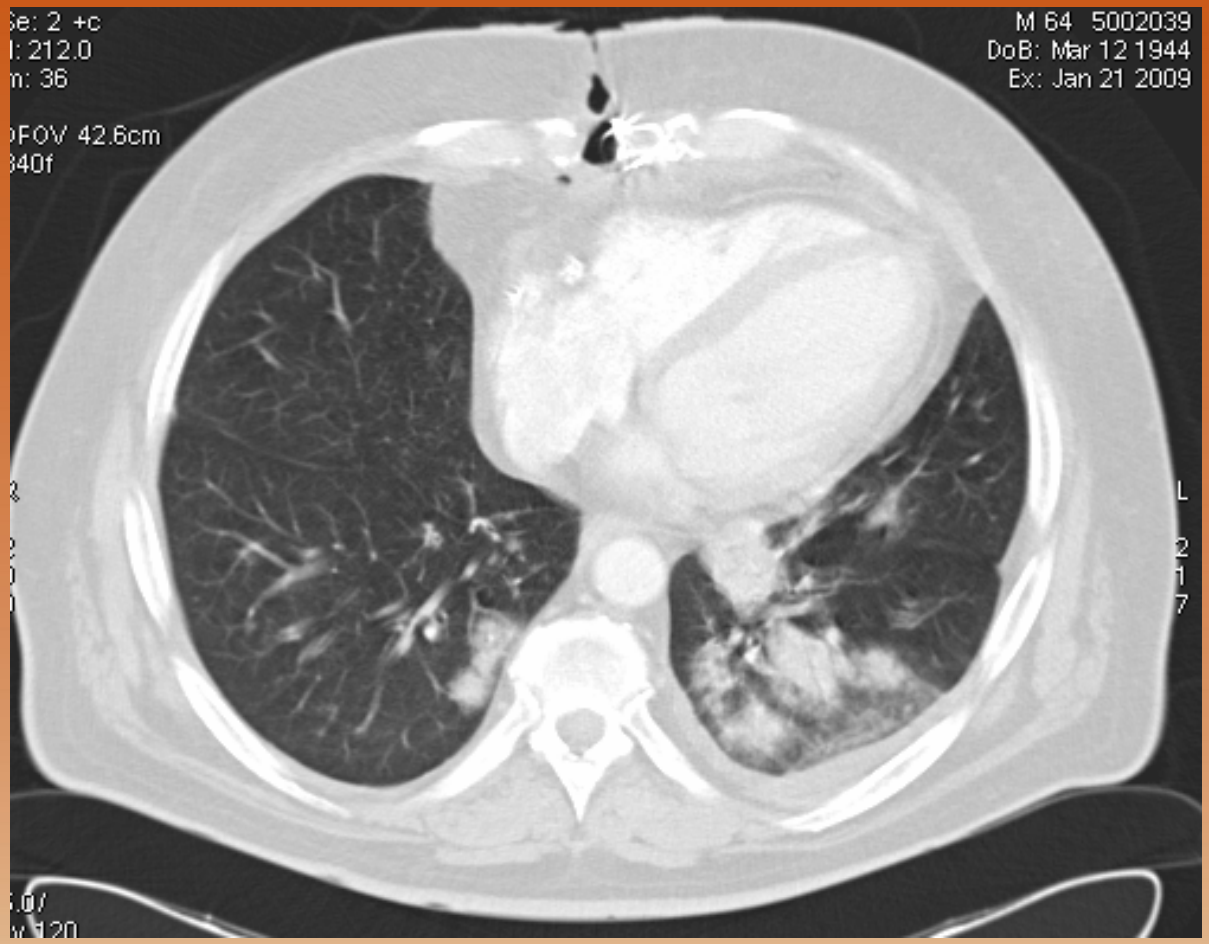

Conclusiones

- La TAC es la técnica radiológica de elección en el estudio de la mediastinitis postquirúrgica.
  - Permite una buena delimitación tanto del espacio preesternal, esternal y retroesternal.
- Es frecuente la presencia de colecciones y aire en el espacio retroesternal en los primeros días.

Conclusiones

- Cautela en el diagnóstico de mediastinitis en los primeras dos semanas.

MUCHAS GRACIAS