Caso clínico: Endocarditis fúngica

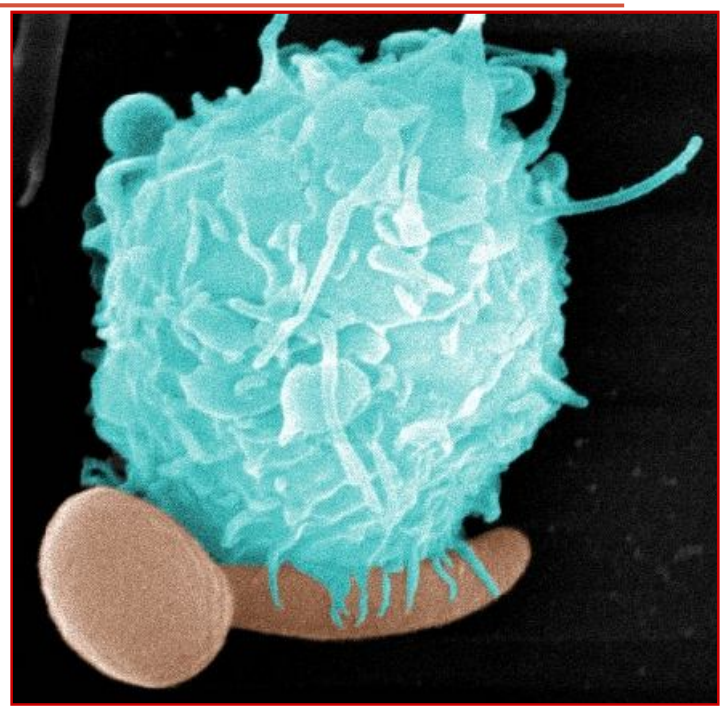

Mariam Noureddine López

Málaga 24 de octubre de 2014

Antecedentes personales

- Varón 41 años. NAMC.
- Ex-UDVP y UDVI (heroína) hasta hace un año. Niega consumo actual.
- Fumador 10cig/día. Bebedor esporádico
- Irlanda: Endocarditis infecciosa complicada con absceso perivalvular sobre válvula aórtica por *Candida spp* marzo 2012*.
- Prótesis biológica + 6 semanas anfotericina B liposomal
- Tratamiento actual: ninguno.
- De vacaciones en la zona.

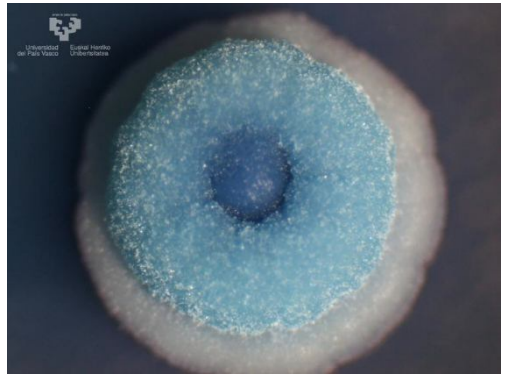

Historia actual

- Enero 2013:
  - Cefalea de 4 semanas de evolución, hemicraneal derecha, en tratamiento con AINEs y diazepam
  - Acude a urgencias traído por sus familiares por cefalea y déficit neurológico recuperado.
  - No refieren fiebre.
  - A la exploración destaca: soplo sistólico polifocal IV/VI; bradipsiquia, tendente al sueño, desorientado en tiempo, paresia facial izquierda.

Pruebas complementarias al ingreso

Analítica:

Hemograma y bioquímica normales:

- Creatinina 1,1 mg/dl
- PCR 5,3 g/dl

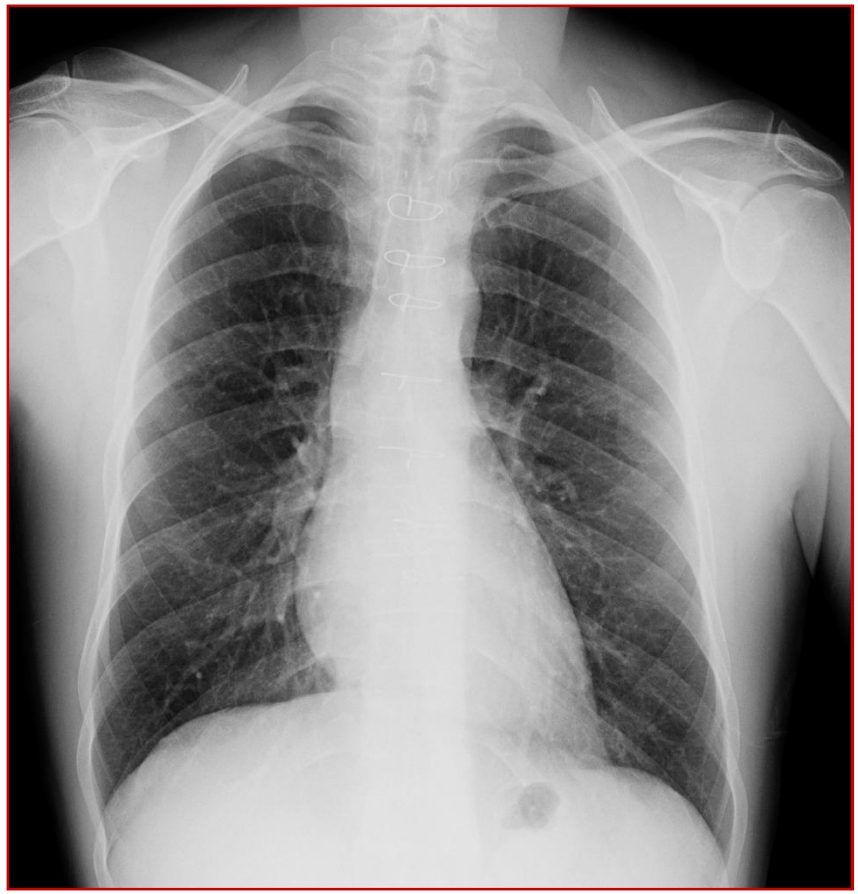

Pruebas complementarias al ingreso

- Tc craneal 23/1:
  - Lesión globo pálido derecho hipodensa de aprox. 1cm sin efecto masa significativo, inespecífica.

- Punción lumbar:
  - Leucocitos 27/mm3, predominio mononuclear
  - Glucosa 42 (99), proteínas 59

- Se inicia tratamiento con Ceftriaxona y Aciclovir

RM craneal 25/1

- **Trombosis completa carótida interna derecha, realce contraste paredes seno cavernoso derecho**, **meníngeo y parenquimatoso adyacente en región hipotalámica derecha**.

- **Cápsula interna derecha múltiples focos hiperintensos** en T2, FLAIR, discreta restricción de la difusión y con realce significativo de contraste.

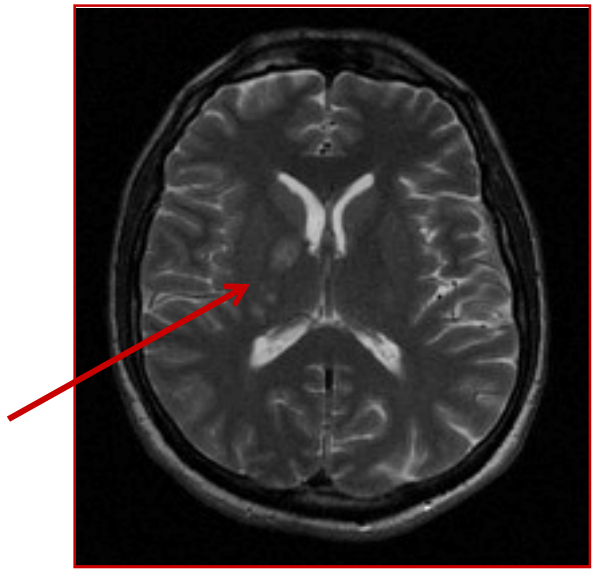

- Primera opción proceso infeccioso fúngico con afectación vascular, meníngea y focos de cerebritis.

Ecocardiograma transesofágico (30/1)

- ***Vegetaciones*** de 19x12mm y 3 mm, localizadas en bioprótesis aórtica, protruyendo hacia aorta ascendente, que produce regurgitación leve.
- ***Dehiscencia*** en forma de semiluna, región posterior bioprótesis.
- Imagen sugerente de ***absceso incipiente***, región anterior bioprótesis.
- Conclusión: **endocarditis sobre bioprótesis aórtica**.

Hemocultivos y tratamiento

- Hemocultivos 24, 25 y 27 positivo a *Candida albicans*
- Cultivo LCR: negativo

- Tratamiento:
- Anfotericina B liposomal 250mg/24horas (dosis de 5mg/kg/día): inicio 28/1/13
- Fluconazol 400mg/12 horas

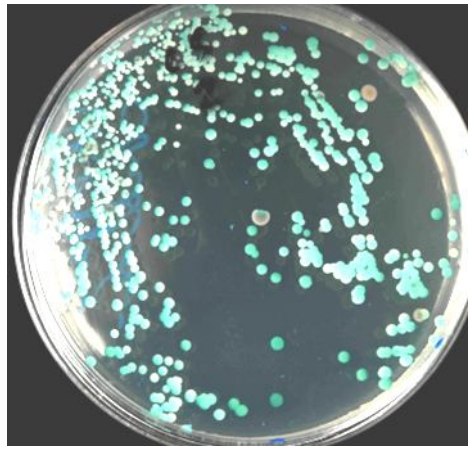

Nos encontramos ante:

- A) Endocarditis protésica precoz
- B) Endocarditis protésica tardía
- C) Recaída
- D) Reinfección
- E) “Recidiva”

Nos encontramos ante:

- A) Endocarditis protésica precoz
- B) Endocarditis protésica tardía
- C) Recaída
- D) Reinfección
- E) “Recidiva”

Guía Europea 2009

- TABLA 3. **Clasificación y definiciones de la endocarditis infecciosa (EI)**
  - **EI según la ubicación de la infección y la presencia o ausencia de material intracardiaco**
    - EI de válvula nativa izquierda
    - EI de válvula protésica izquierda (EVP)
      - EVP precoz: < 1 año tras la cirugía de la válvula
      - EVP tardía: > 1 año tras la cirugía de la válvula
    - EI derecha
    - EI relacionada con dispositivos (MCP permanente o desfobrilador cardioversor)
  - Recurrencia
    - Recaída La repetición de episodio de EI causada por el mismo microorganismo menos de 6 meses después del episodios inicial
    - Reinfección Infección con un microorganismo diferente
      La repetición de episodios de EI causada por el mismo microorganismo más de 6 meses después del episodio inicial

Diagnóstico

- Reinfección/EV protésica precoz sobre válvula aórtica por *Candida albicans*

- Cadioembolia cerebral con obstrucción de carótida interna derecha, cerebritis y meningitis

Criterios quirúrgicos

- Hemocultivos positivos a *Candida albicans*
- Imagen de vegetación 19x12mm.
- Absceso incipiente
- Episodio embólico

B. Infección incontrolada			
Infección localmente incontrolada (absceso, seudoaneurisma, fístula, vegetación en aumento)	Urgencia	I	B
Fiebre persistente y hemocultivos positivos > 7-10 días	Urgencia	I	B
Infección causada por hongos u organismos multirresistentes	Urgencia/electiva	I	B
C. Prevención de embolias			
El aórtica o mitral con vegetaciones grandes (> 10 mm) con uno o más episodios embólicos a pesar de la terapia antibiótica adecuada	Urgencia	I	B
El aórtica o mitral con vegetaciones grandes (> 10 mm) y otros indicadores de evolución complicada (insuficiencia cardiaca, infección persistente, absceso)	Urgencia	I	C
Vegetaciones muy grandes aisladas (> 15 mm)[d]	Urgencia	IIb	C

Habib G et al. Guía de práctica clínica para prevención, diagnóstico y tratamiento de la endocarditis infecciosa (nueva versión 2009)

TRASLADO HOSPITAL UNIVERSITARIO VIRGEN DE LA VICTORIA (31/1/2013): cirugía

AngioTC de cráneo 5/2

- “Obstrucción completa de la carótida interna del lado derecho inmediatamente por encima de la bifurcación…”

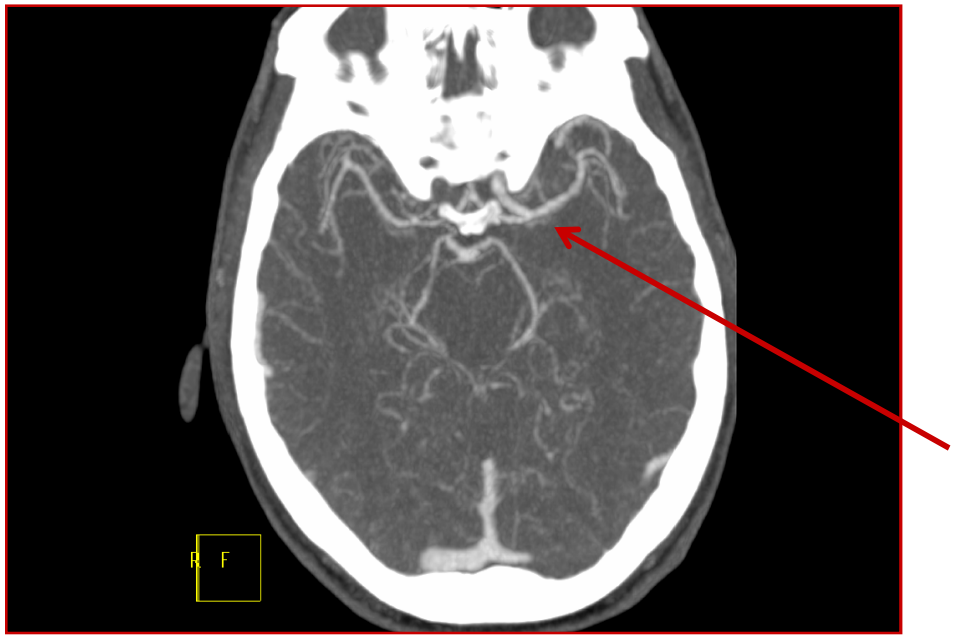

AngioTC de cráneo 5/2

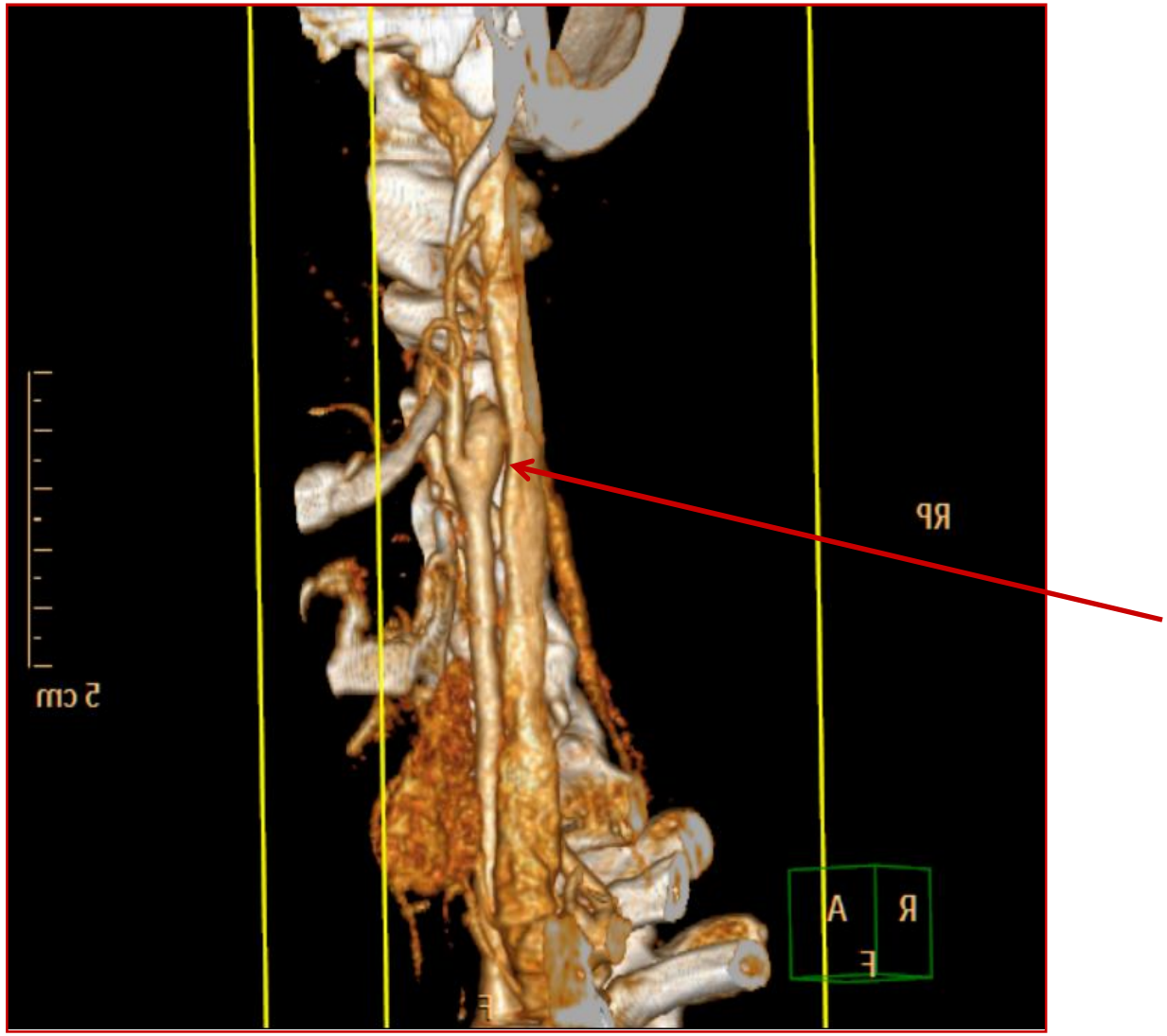

Evolución clínica 7/2

- Dolor intenso en MID
- A la exploración de MID: presencia de vasculitis en tercio inferior y pulso distal débil. Nódulo de Osler en cara externa pie derecho

Evolución clínica 7/2

- Cirugía vascular doppler arterial “a pie de cama”: trombosis masiva de los ejes distales y de la poplítea.

- Isquemia arterial aguda poplítea D

- Embolectomía de urgencia: trombectomía con Fogarty

Hoja quirúrgica 8/2

- Explante de bioprótesis y sustitución

- “Hallazgos: pegaduras fuertes en la zona de VD. Al abrir la aorta aparece secreción purulenta que viene desde cavidad del ostium izquierdo. Válvula sin vegetaciones , pero íntimamente unida al velo anterior mitral y al septo membranoso. En eco posoperatorio queda IM restrictiva ligera-moderada y shunt residual entre VI y AD que no se tocan por poca entidad”.

Cultivos

- Hemocultivo 5/2: *Candida albicans*
- Trombo poplíteo 7/2: *Candida albicans*
- Válvula 8/2: *Candida albicans*

	Candida albicans
5- Fluorocitosina	S (0.06)
Anfotericina B	S (0.25)
Anidulafungina	S (0.015)
Caspofungina	S (0.03)
Fluconazol	S (0.06)
Itraconazol	S (0.08)
Micafungina	S (0.015)
Posaconazol	S (0.008)
Voriconazol	S (0.008)

Post cirugía cardiaca

- Creatinina 2,23 mg/dL (deterioro de la función renal)
- Filtrado glomerular 38 ml/min.
- Bloqueo AV de alto grado
- Hemocultivo día 12/2: negativo
- Ausencia de clínica neurológica
- Tratamiento con Anfotericina B liposomal + Fluconazol total de 6 semanas

¿Qué tratamiento iniciaría?

- A) Fluconazol
- B) Voriconazol
- C) Anidulafungina
- D) Caspofungina
- E) Flucitosina
- D) Combinación azol+flucitosina
- F) Combinación flucitosina+equinocandina

¿Qué tratamiento iniciaría?

- A) Fluconazol
- B) Voriconazol
- C) Anidulafungina
- D) Caspofungina
- E) Flucitosina
- D) Combinación azol+flucitosina
- F) Combinación flucitosina+equinocandina

Evolución clínica

- Se modifica tratamiento 18/2:
  - Anfotericina B + Fluconazol a
  - Anidulafungina + Flucitosina

- Deterioro clínico progresivo:
  - Aumento de la cefalea supraorbitaria derecha
  - Aumento de las necesidades de analgesia

RM craneal con contraste 6/3

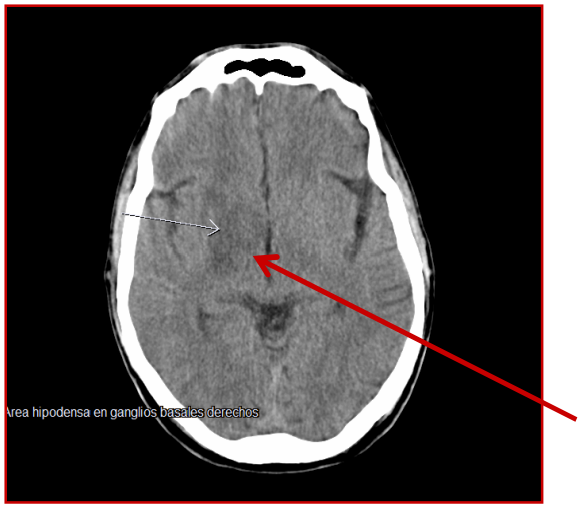

Área hipodensa en núcleo de la base derechos

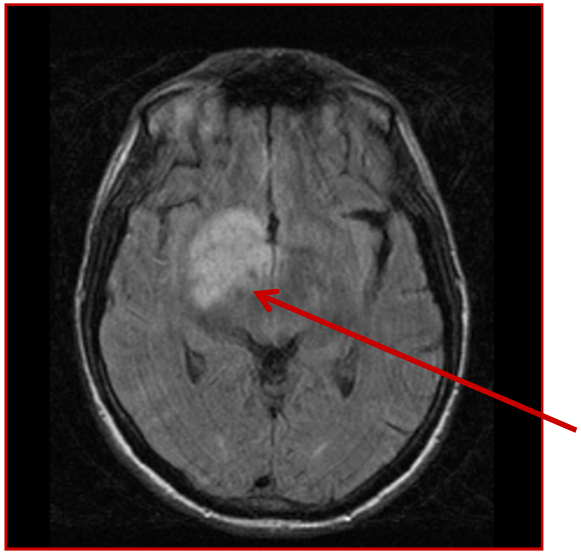

FLAIR. Área hiperintensa sin restricción en difusión

RM craneal con contraste 6/3

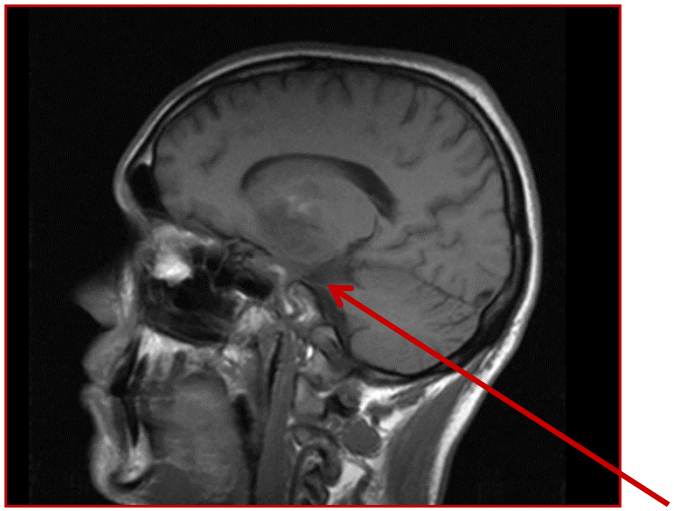

a) Corte sagital C/C en T1. Realce de seno cavernoso y carótida ocluida. Área hipodensa circundante

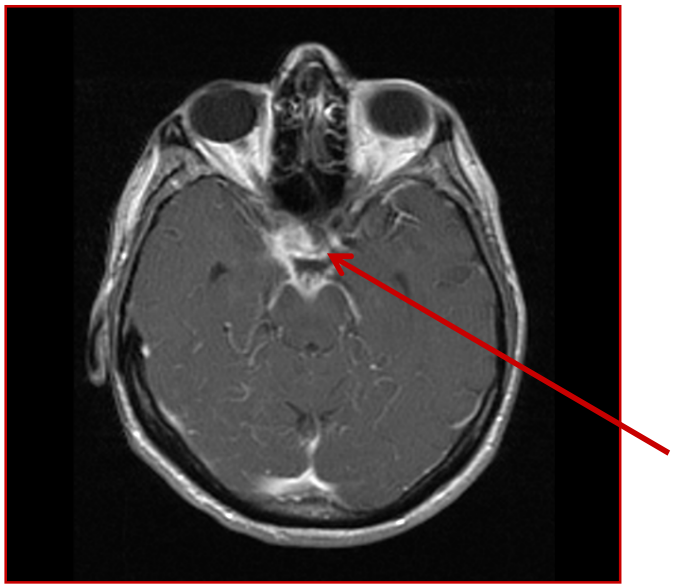

b) Corte axial C/C en T1. Realce seno cavernoso y obstrucción carótida

Complicación neurológica: ¿de qué tipo?

- A) Hemorragia
- B) Trombosis
- C) Aneurisma micótico
- D) Progresión de lesiones previas

Complicación neurológica: ¿de qué tipo?

- A) Hemorragia
- B) Trombosis
- C) Aneurisma micótico
- D) Progresión de lesiones previas

Paso BHE equinocandinas

- **Anidulafungin**
  - Molecular weight: 1140.3.
  - A semisynthetic lipopeptide derived from a fermentation product of *Aspergillus nidulans.* Formulated for intravenous infusion.
- **Antifungal activity**
  - It is active against *Aspergillus* spp., *Candida* spp. and the cyst stage of *Pneumocystis jirovecii.* Resistance has not yet been reported.
- **Pharmacokinetics**
  - C_{max} 100 mg 1-h infusion *c.* 9 mg/L end infusion
  - Plasma half-life 18–27 h
  - Volume of distribution 0.6 L/kg
  - Plasma protein binding 84%
  - Blood concentrations increase in proportion to dosage. The steady state is achieved on the first day after a loading dose (twice the daily maintenance dose).
- **Distribution**
- **Levels in the CSF are negligible.**

¿Cuánto tiempo debería mantenerse la terapia de inducción endovenosa para una meningitis por *Candida spp*?

- A) No hay respuesta
- B) 6 semanas
- C) 10 semanas
- D) Hasta que desparezca la clínica
- E) Varias semanas

¿Cuánto tiempo debería mantenerse la terapia de inducción endovenosa para una meningitis?

- A) No hay respuesta
- B) 6 semanas
- C) 10 semanas
- D) Hasta que desparezca la clínica
- E) Varias semanas

Guías IDSA

LFAmB 3–5 mg/kg with or without 5-FC 25 mg/kg qid for several weeks, followed by fluconazole 400–800 mg (6–12 mg/kg) daily (B-III)	Fluconazole 400–800 mg (6–12 mg/kg) daily for patients unable to tolerate LFAmB	Treat until all signs and symptoms, CSF abnormalities, and radiologic abnormalities have resolved. Removal of intraventricular devices is recommended.

- Varias semanas
- Resolución de signos y síntomas, alteraciones del líquido cefalorraquídeo y lesiones radiológicas

ESCMID* guideline for the diagnosis and management of *Candida* diseases 2012: non-neutropenic adult patients

TABLE 10. Recommendations on *Candida* meningitis

Intervention	SoR	QoE	References
Liposomal amphotericin B 3 mg/kg for 10 weeks + flucytosine 150 mg/kg for 10 weeks, followed by fluconazole 3 mg/kg for 5 weeks	B	III	[132]
Caspofungin 70/50 mg for 4 weeks, followed by fluconazole 400 mg for 2 weeks	D	III	[135] [139] [170]

Interventions are intended to cure *Candida* meningitis.
*Therapeutic drug monitoring recommended.

Grade	ESCMID EFISG
A	Strongly supports a recommendation for use
B	Moderately supports a recommendation for use
C	Marginally supports a recommendation for use
D	Supports a recommendation against use

ESCMID* guideline for the diagnosis and management of *Candida* diseases 2012: non-neutropenic adult patients

TABLE 11. Recommendations on *Candida* endocarditis

Population	Intention	Intervention	SoR	QoE
Native valve	To cure	Surgery within 1 week	A	II
		Liposomal ampho B +/– flucytosine for 6–8 weeks, followed by fluconazole	B	II
		Caspofungin +/– flucytosine	C	II
Prosthetic valve	To cure	Surgery within days	A	III
Prosthetic valve, if surgery not possible	To cure	Liposomal amphotericin B 5 mg/kg	B	III
		Caspofungin 70/50 mg	B	III
	To suppress infection	Fluconazole 400–800 mg, life long	C	III
Pacemaker, ICD, VAD	To cure	Removal	A	II

ICD, implantable cardioverter defibrillator; VAD, ventricular assist device.
Surgery – even if restricted to removal of hardware – always needs to be combined with systemic antifungal treatment.

Enero

28- Anfotericina B liposomal+ Fluconazol

Traslado

Creatinina 1,1

Febrero

18- Anidulafungina+ Flucitosina

Total 14 d

7-Embolectomía de urgencia

8-Retirada de bioprótesis Sustitución valvular

Creatinina 2,3

12- HC negativo

Marzo

6- Anfotericina B+ Flucitosina (progresión radiológica)

19- Anfotericina B + Fluconazol (intolerancia digestiva)

Creatinina 1,6

Abril

4-Flucitosina 1500/24+ Fluconazol 800/24

Total 47 días Anfotericina (14g)

Total 45 días Fluconazol

Flucitosina hasta 22 Abril

Fluconazol hasta octubre

Creatinina 1,3

Control: punción lumbar y RM craneal con y sin contraste 2/4

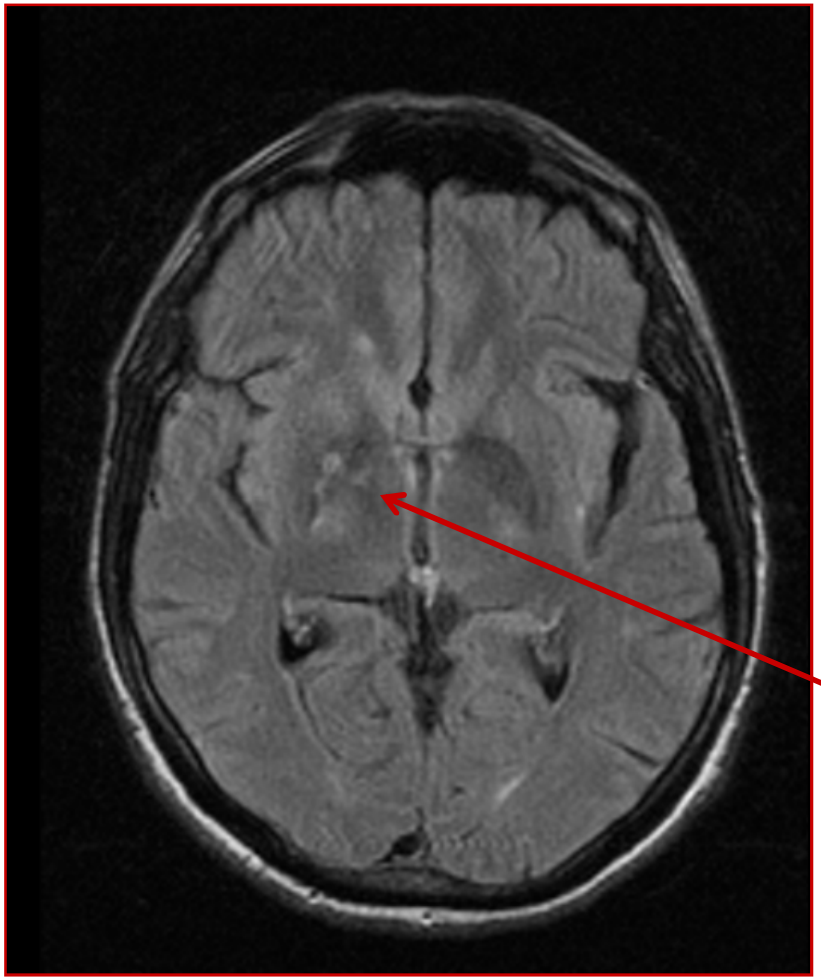

Punción lumbar:
leucocitos 8,
glucosa 46 mg/dl
proteínas 54 mg/dl

RM. FLAIR. Mejoría del Área hiperintensa de núcleos basales

RM craneal con y sin contraste 2/4

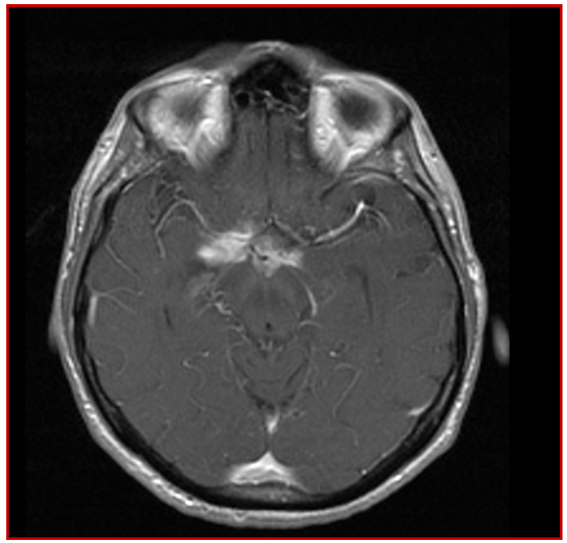

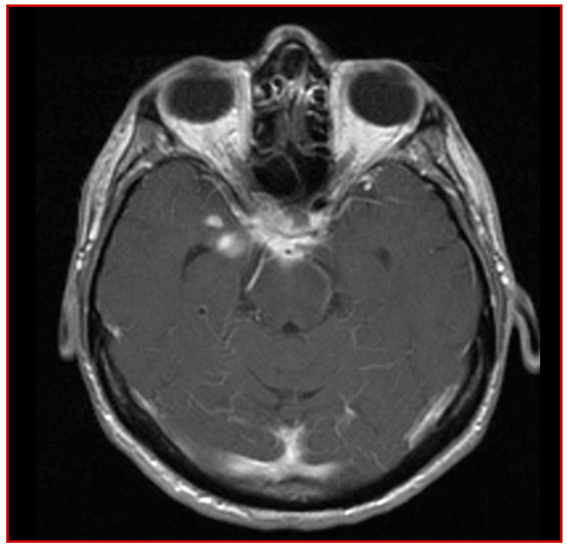

Cortes axiales T1 C/C. Realce meníngeo en cisterna interpeduncular que se extiende a basilar.

Diagnósticos finales (alta 8/4)

- Recidiva de endocarditis protésica aórtica con absceso perivalvular. Sustitución valvular. Comunicación VI-AD trivial.

- Cardioembolia cerebral:
  - Oclusión carótida interna derecha
  - Absceso y meningitis localizada

- Cardioembolia a miembro inferior derecho:
  - Embolectomía poplítea

- Insuficiencia renal moderada

- Bloqueo AV de alto grado bien tolerado (postquirúrgico)

Complementarias en la evolución (22/4/2014), consultas externas

- Analítica: normalización de la función renal. PCR 25 (previa 50).
- Holter: bloqueo cardiaco completo con escape ventricular con frecuencia media de 45 lpm, sin arritmias ni pausas significativas.
- RM craneal: persiste realce meníngeo en la cisterna prepontina y en la región del seno cavernoso, que ha mejorado con respecto a previos.
- ETT: Leak residual con shunt VI/AD en la zona del anillo correspondiente al seno coronario, que ya existía postcirugía inmediata pero que ha progresado condicionando dilatación de cavidades derechas.

RM craneal con y sin contraste 25/4

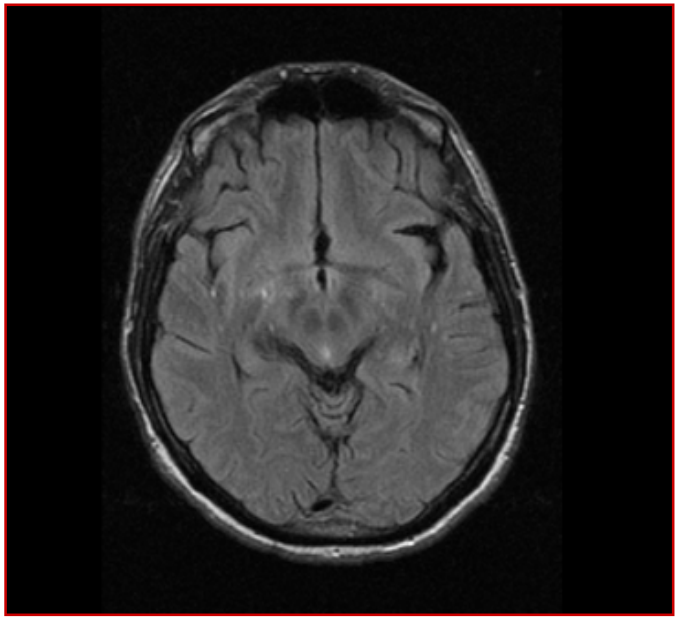

FLAIR. Mejoría de Área hiperintensa de núcleos basales

RM craneal con y sin contraste 25/4

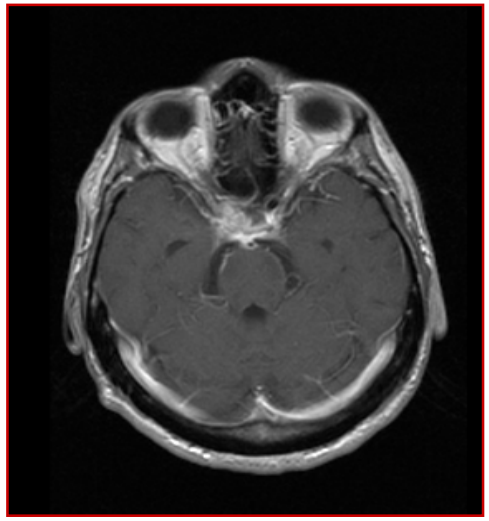

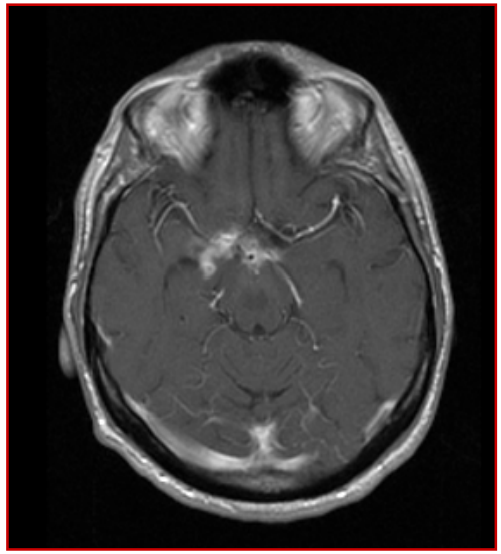

Cortes axiales T1 C/C.
Regresión parcial del realce meníngeo en cisterna interpeduncular que se extiende a basilar.

Evolución radiológica

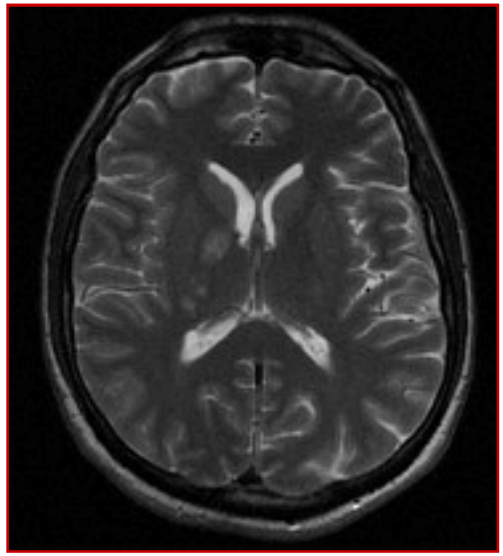

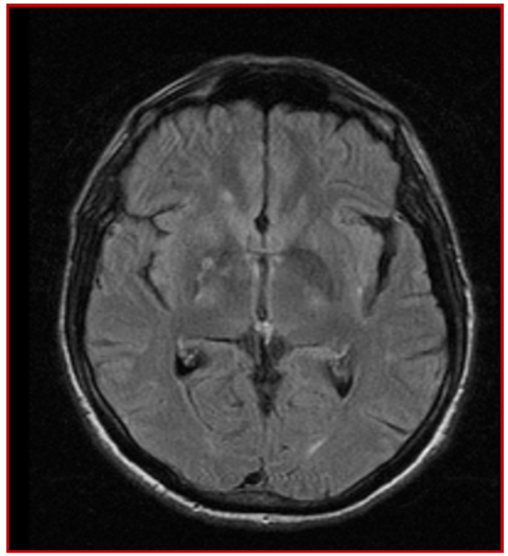

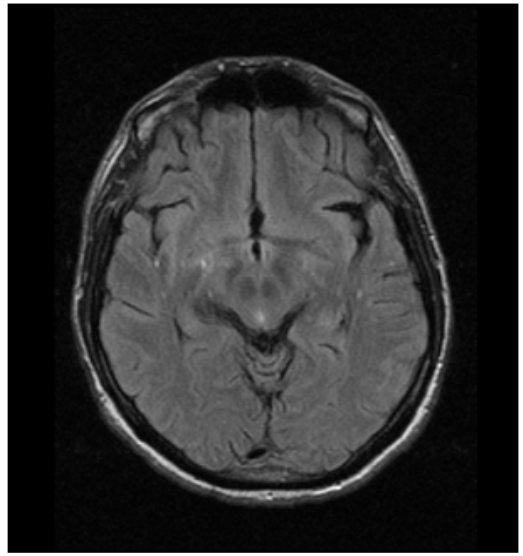

Plan (Junio 2013)

- Estudio hemodinámico para evaluar comunicación izquierda-derecha y posibilidad de cierre percutáneo
- Implante de marcapasos
- Mantener Fluconazol hasta 6 meses post alta (octubre)
- Pérdida de seguimiento (vuelve a su país)

Nuevos retos y aprendizaje

- Momento de implantación de marcapasos
- Estudio hemodinámico

- Definiciones
- Farmacocinética y farmacodinamia
- Necesidad de actualización de las recomendaciones

Tratamiento de las infecciones oportunistas en pacientes adultos y adolescentes infectados por el virus de la inmunodeficiencia humana en la era del tratamiento antirretrovírico de gran actividad. Recomendaciones del Grupo de Estudio del Sida (GESIDA)/. Plan Nacional sobre el Sida

TABLA 2. **Tratamiento de la meningitis por *Criptococcus neoformans* en pacientes infectados por el virus de la inmunodeficiencia humana**

Inducción	
Tratamiento de elección	Anfotericina B deoxicolato 0,7 mg/kg/día + 5-flucitosina 100 mg/kg/día (dividido en 4 dosis) × 14-21 días
Tratamiento alternativo	Anfotericina B deoxicolato 0,7 mg/kg/día × 14-21 días
	Fluconazol 400-800 mg/día × 10-12 semanas
	Fluconazol 400-800 mg/día + 5 flucitosina 100-150 mg/kg/día (dividido en 4 dosis) × 6 semanas
	Anfotericina B lipídica 3-6 mg/kg/día × 6-10 semanas
	Itraconazol 400 mg/día × 10-12 semanas
Consolidación	
Tratamiento de elección	Fluconazol 400 mg/día × 8 semanas
Tratamiento alternativo	Itraconazol cápsulas 400 mg/día × 8 semanas

Candida sp. y endocarditis en UDVP

- <2% de las causas de endocarditis
- 50% fúngicas *Candida albicans (1)*
- Estudio francés Lefort 2012 prospectivo 30 endocarditis:
  - 30% ADVP
  - 53% aórtica
  - Menor edad media en ADVP, 38 años de media
  - Endocarditis previa en ADVP 56%
  - 73% complicaciones embólicas: cerebral y extremidades son las segundas en frecuencia
- Mortalidad elevada 30-47%

- *Candida* endocarditis associated with cardiac rhythm management devices: review with current treatment guidelines. Halawa et al.

Tratamiento

- Cerebral: anfotericina B lipídicas con o sin 5-flucitosina durante varias semanas seguido de fluconazol hasta la normalización de la clínica (B-III). Como alternativa (intolerancia a la anfotericina B), se recomienda un azol (fluconazol o voriconazol) a dosis elevadas.
- Endocarditis: Anfotericina B +/- 5-flucitosina, durante al menos 4 semanas, o bien una candina (B-III) dosis elevadas (caspofungina 50-150mg/día, micafungina 100-150mg/día, anidulafungina 100-200mg/día). En caso de que la especie de *Candida* sea sensible al fluconazol, utilizar este fármaco (B-III). Se recomienda recambio valvular. Después continuar con fluconazol como supresión crónica.
- ***Tromboflebitis:*** Mismas recomendaciones que para candidemia. Valorar incisión y drenaje quirúrgico de la vena afectada.
- **Guidelines for the treatment of invasive candidiasis and other yeasts. Spanish Society of Infectious Diseases and Clinical Microbiology (SEIMC). 2010 Update**