SEICAV
Sociedad Española de Infecciones Cardiovasculares

IV CONGRESO SEICAV

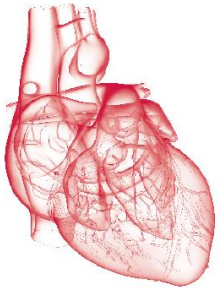

Caso Clínico 1

Juan Manuel Pericás
Asunción Moreno Camacho
Hospital Clínic – IDIBAPS
Universidad de Barcelona

CLÍNIC BARCELONA Hospital Universitari

E-mail: amoreno@clinic.ub.es

UNIVERSITAT DE BARCELONA

Antecedentes de interés

Mujer de 70 años sin alergias medicamentosas conocidas ni hábitos tóxicos.

1. Fibrilación auricular paroxística
2. Marcapasos (DDD) desde 1984 por síndrome bradicardia-taquicardia. Recambios de generador en 1999, 2008 y 2012 (en esa ocasión, se insertó un nuevo cable ventricular por disfunción del anterior, que no se retiró). Infecciones del bolsillo en 2009 y 2013, tratadas por vía oral (cefadroxilo y amoxicilina/clavulanato), sin aislamientos microbiológicos.
3. Síndrome de Tako-tsubo diagnosticado en 2013.
4. Dolor lumbar en estudio. Se inició 6 meses antes del actual episodio. Una gammagrafía ósea mostró lesiones osteolíticas en T8-L3.
5. Recambio total de rodilla izquierda en 2008.

* Medicación: amiodarona 200mg/24h, rivaroxabán 15mg/24h, indometacina 25 c/12h prn, tramadol 150mg/12h, omeprazol 20 mg/24h.

Enfermedad actual-I

- **1 Abril, 2014.** Consultó en urgencias de otro centro por disartria, somnolencia y desviación de la comisura oral + fiebre y escalofríos. PCR 14 mg/dL; 13.500L (87%N).

Sin soplos ni lesiones embólicas periféricas. Insuficiencia respiratoria normocápnica (PaO2 basal 48 mmHg) sin signos de insuficiencia cardíaca.

- TC cerebral: ictus isquémico agudo en el territorios de la arteria cerebelar superior derecha.

No se realizó rescate intraarterial (extracción mecánica trombo ni trombolisis). Recuperación *ad integrum* en 48h. Se pasa a HBPM.

- **5 Abril:** En hemocultivos extraídos en UCIAS los días 3 y 4-Abr, crecimiento de *CoNS* (6/6).

Pregunta 1: ¿Qué tratamiento hubieseis iniciado?

A. Retirarle el catéter colocado en urgencias. El ictus no tiene nada que ver.

B. Tratamiento en combinación. Puede tener una El sobre MCP o una espondilodiscitis ¡Ya vamos tarde!

C. Tratamiento en monoterapia. Calma.

Pregunta 1: ¿Qué tratamiento hubieseis iniciado?

A. Retirarle el catéter colocado en urgencias. El ictus no tiene nada que ver.

B. Tratamiento en combinación. Puede tener una El sobre MCP o una espondilodiscitis ¡Ya vamos tarde!

C. Tratamiento en monoterapia. Calma.

Tratamiento empírico

Antibiotic	Dosage and route	Class[b]	Level[c]	Comments
Community-acquired native valves or late prosthetic valves (≥12 months post surgery) endocarditis				
Ampicillin with (Flu)cloxacillin oxacillin with Gentamicin[d]				ı ID specialist.
Vancomycin[d] with Gentamicin[d]				
Early PVE (<				
Vancomycin[d] with Gentamicin[d] with Rifampin	3 mg/kg/day i.v. or i.m. in 1 dose 900–1200 mg i.v. or orally in 2 or 3 divided doses	IIb	C	3–5 days later than vancomycin and gentamicin has been suggested by some experts. In healthcare associated native valve endocarditis, some experts recommend in settings with a prevalence of MRSA infections >5% the combination of cloxacillin plus vancomycin until they have the final S. aureus identification

Antimicrobial therapy for CDRIE should be individualized and based on culture and susceptibility results if possible (see section 7). Because most CDRIE infections are secondary to staphylococcal species and, of those, up to 50% are methicillin-resistant,[376,392] vancomycin should be administered initially as empirical antibiotic coverage until microbiological results are known. Daptomycin, approved for right-side IE and bacteraemia attributable to *S. aureus*,[168] is a promising molecule to treat CIED infection.[393–395] Before hardware removal, but after blood cultures, i.v. antibiotics should be initiated. There are no

ESC Guidelines. EHJ 2015

2015 Infectious Diseases Society of America (IDSA) Clinical Practice Guidelines for the Diagnosis and Treatment of Native Vertebral Osteomyelitis in Adults[a]

Elie F. Berbari,[1] Souha S. Kanj,[2] Todd J. Kowalski,[3] Rabih O. Darouiche,[4] Andreas F. Widmer,[5] Steven K. Schmitt,[6] Edward F. Hendershot,[7] Paul D. Holtom,[8] Paul M. Huddleston III,[9] Gregory W. Petermann,[10] and Douglas R. Osmon[11]

I. When Should the Diagnosis of NVO Be Considered?

Recommendations

1. Clinicians should suspect the diagnosis of NVO in patients with new or worsening back or neck pain and fever (strong, low).
2. Clinicians should suspect the diagnosis of NVO in patients with new or worsening back or neck pain and elevated ESR or CRP (strong, low).
3. Clinicians should suspect the diagnosis of NVO in patients with new or worsening back or neck pain and bloodstream infection or infective endocarditis (strong, low).
4. Clinicians may consider the diagnosis of NVO in patients who present with fever and new neurologic symptoms with or without back pain (weak, low).
5. Clinicians may consider the diagnosis of NVO in patients who present with new localized neck or back pain, following a recent episode of *Staphylococcus aureus* bloodstream infection (weak, low).

Spontaneous pyogenic vertebral osteomyelitis and endocarditis: Incidence, risk factors, and outcome

Carlos Pigrau, MD,[a] Benito Almirante, MD,[a] Xavier Flores, MD,[c] Vicenç Falco, MD,[a]
Dolors Rodríguez, MD,[a] Isabel Gasser, MD,[b] Carlos Villanueva, MD,[c]
Albert Pahissa, MD[a]

The American Journal of Medicine (2005) 118, 1287.e17-1287.e24

Microorganism	PVO with endocarditis No. cases (%)	PVO without endocarditis No. cases (%)	*P* value
Gram-positive	25 (89.3%)	41 (65%)	.03
Staphylococcus aureus	12 (42.9%)*	25 (39.7%)	NS
Staphylococcus epidermidis	1 (3.6%)	2 (3.2%)	NS
Streptococcus viridans	6 (21.4%)	5 (7.9%)	NS
Streptococcus agalactiae	1 (3.6%)	5 (7.9%)	NS
Other microorganisms			
Candida albicans	1 (3.6%)	1 (1.6%)	NS
Candida parapsilosis	0	1 (1.6%)†	NS
Actinomyces odontolyticus	0	1 (1.6%)	NS

	endocarditis %)	*P* value
Demographic variables		
Sex		
Male		NS
Female		
Age(median in years)		NS
Nosocomial		NS
Underlying conditions		
Diabetes mellitus		NS
Neoplasm or immunosuppres		NS
Liver cirrhosis		NS
Chronic renal failure		NS
IDU		NS
Predisposing heart conditions		.008
Multifocal levels		NS
Laboratory data		
Blood culture (positive)		.002
ESR (mean in mm/h)		NS
Leukocytosis (>10 × 10^9/L)		NS
Mortality*		NS

Duration of therapy	Number of cases	Paravertebral abscess (No. cases)	Neurologic complications (No. cases)	Spinal surgery (No. cases)	Relapse (No. cases)
PVO with endocarditis	25	9	3	1	2
≤6 wk of SAMT	12	4	1	1	1*
>6-8 wk	9	2	1	0	1†
>8 wk of SAMT	4	3	1	0	0
PVO without endocarditis	52	26	22	6	1
<6 wk of SAMT	2	1	1	1	0
6 wk of SAMT	16	6	5	0	0
>6-8 wk	20	9	6	0	1‡
>8 wk of SAMT	14	10	10	5	0

RESEARCH ARTICLE

Epidemiology and Prognosis of Coagulase-Negative Staphylococcal Endocarditis: Impact of Vancomycin Minimum Inhibitory Concentration

PLOS | ONE
May 11, 2015

Cristina García de la Mària[1], Carlos Cervera[1], Juan M. Pericàs[1], Ximena Castañeda[1], Yolanda Armero[1], Dolors Soy[3], Manel Almela[2], Salvador Ninot[4], Carlos Falces[5], Carlos A. Mestres[4], Jose M. Gatell[1], Asuncion Moreno[1], Francesc Marco[2], José M. Miró[1]*, Hospital Clinic Endocarditis Study Group[1]

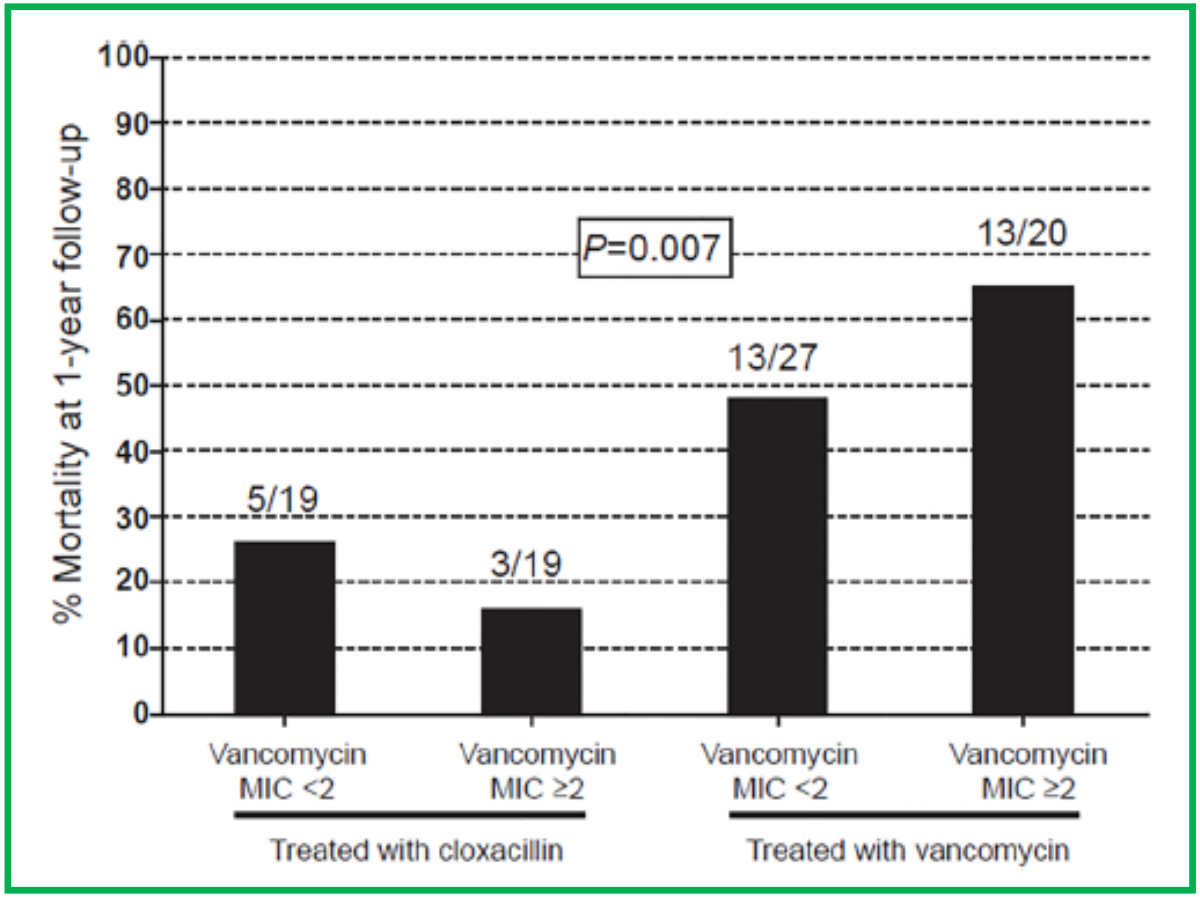

Enfermedad actual-II

El día 3 de abril ya se había iniciado daptomicina 10mg/kg/día + cloxacilina 2g/4h.

- **ETE 6 Abril**. *Gran vegetación (~30 x 20mm) sobre la porción auricular de uno de los tres cables. Insuficiencia tricuspídea moderada. No otras disfunciones valvulares ni vegetaciones en otras localizaciones. FE: 60%.*

CoNS identificados como S. capitis oxa-S

(Clinda S, Cotri R, Genta S, Levo R, Rifa S, Vanco S-CMI 1.0 mg/dL).

- **9 Abril: Traslado a nuestro hospital. Persistía febricular y con requerimientos de oxígeno a bajo flujo.**

Nuestro primer “vistazo“ (Día 8)

- Afebril, hemodinámicamente estable. Cianosis central. SpO2 92% con lentillas nasales a 2L/min.
- Sin focalidad neurológica. Sin aparición de lesiones cutáneas embólicas o autoinmunes.
- Dolor lumbar con maniobras de Lasègue y Bragard negativas; no aumento del dolor con la palpación de apófisis espinosas.
- Hemocultivos de control 5 abril: negativos.
- Se cambia HBPM por heparina sódica

Pregunta 2: ¿Seguimos con biterapia?

A. No, de hecho le podemos retirar el tratamiento porque ya ha recibido 5 días de tratamiento para la bacteriemia de catéter. La imagen del ETE es un trombo.

B. No, mantenemos el tratamiento en combinación porque es sinérgico frente a CoNS y estamos frente a una infección endovascular grave.

C. La cepa de *S. capitis* es sensible a oxacilina. No hay evidencia para mantener tratamiento en combinación (a no ser que tenga la prótesis de rodilla infectada).

Pregunta 2: ¿Seguimos con biterapia?

A. No, de hecho le podemos retirar el tratamiento porque ya ha recibido 5 días de tratamiento para la bacteriemia de catéter. La imagen del ETE es un trombo.

B. No, mantenemos el tratamiento en combinación porque es sinérgico frente a CoNS y estamos frente a una infección endovascular grave.

C. La cepa de *S. capitis* es sensible a oxacilina. No hay evidencia para mantener tratamiento en combinación (a no ser que tenga la prótesis de rodilla infectada).

Antibiotic	Dosage and route	Duration (weeks)	Class[i]	Level[j]	Ref.[k]	Comments
Native valves						
Methicillin-susceptible staphylococci						
(Flu)cloxacillin *or* oxacillin	12 g/day i.v. in 4–6 doses	4–6	I	B	6,8, 128, 135, 136, 158	Gentamicin addition is not recommended because clinical benefit has not been demonstrated and there is increased renal toxicity
	Paediatric doses:[g] 200–300 mg/kg/day i.v. in 4–6 equally divided doses					
Alternative therapy* Cotrimoxazole[a]	Sulfamethoxazole 4800 mg/day and Trimethoprim 960 mg/day (i.v. in 4–6 doses)	1 i.v. + 5 oral intake	IIb	C		*for *Stahylococcus aureus*
with Clindamycin	1800mg/day i.v. in 3 doses	1	IIb	C		
	Paediatric doses:[g] Sulfamethoxazole 60 mg/kg/day and Trimethoprim 12 mg/kg/day (i.v. in 2 doses) Clindamycin 40 mg/kg/day (i.v. in 3 doses)					
Prosthetic valves						
Methicillin-susceptible staphylococci						
(Flu)cloxacillin *or* oxacillin	12 g/day i.v. in 4–6 doses	≥ 6	I	B	6,8, 135, 136	
with Rifampin[e]	900–1200 mg i.v. or orally in 2 or 3 divided doses	≥ 6	I	B		Starting rifampin 3–5 days later than vancomycin and gentamicin has been suggested by some experts.
and Gentamicin[f]	3 mg/kg/day i.v. or i.m. in 1 or 2 doses	2	I	B		Gentamicin can be given in a single daily dose in order to reduce renal toxicity
	Paediatric doses:[g] Oxacillin and (flu)cloxacillin as above Rifampin 20 mg/kg/day i.v. or orally in 3 equally divided doses					

ESC Guidelines. EHJ 2015

2015 Infectious Diseases Society of America (IDSA) Clinical Practice Guidelines for the Diagnosis and Treatment of Native Vertebral Osteomyelitis in Adults[a]

Elie F. Berbari,[1] Souha S. Kanj,[2] Todd J. Kowalski,[3] Rabih O. Darouiche,[4] Andreas F. Widmer,[5] Steven K. Schmitt,[6] Edward F. Hendershot,[7] Paul D. Holtom,[8] Paul M. Huddleston III,[9] Gregory W. Petermann,[10] and Douglas R. Osmon[11]

Microorganism	First Choice[a]	Alternatives[a]	Comments[b]
Staphylococci, oxacillin susceptible	Nafcillin[c] sodium or oxacillin 1.5–2 g IV q4–6 h or continuous infusion or Cefazolin 1–2 g IV q8 h or Ceftriaxone 2 g IV q24 h	Vancomycin IV 15–20 mg/kg q12 h[d] or daptomycin 6–8 mg/kg IV q24 h or linezolid 600 mg PO/IV q12 h or levofloxacin 500–750 mg PO q24 h and rifampin PO 600 mg daily [122] or clindamycin IV 600–900 mg q8 h	6 wk duration
Staphylococci, oxacillin resistant [123]	Vancomycin IV 15–20 mg/kg q12 h (consider loading dose, monitor serum levels)	Daptomycin 6–8 mg/kg IV q24 h or linezolid 600 mg PO/IV q12 h or levofloxacin PO 500–750 mg PO q24 h and rifampin PO 600 mg daily [122]	6 wk duration

Radiografía de tórax

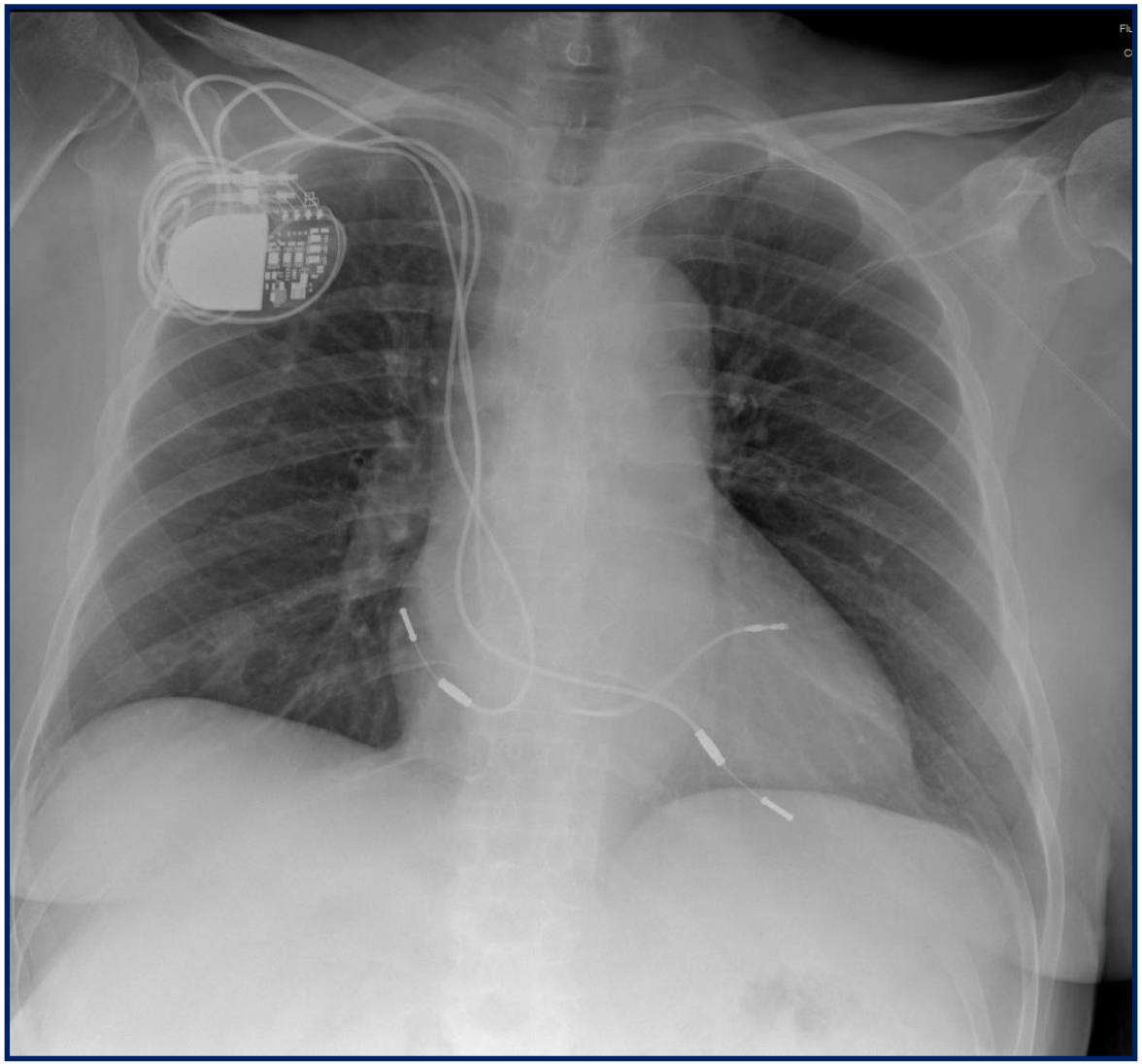

Angio TC torácico

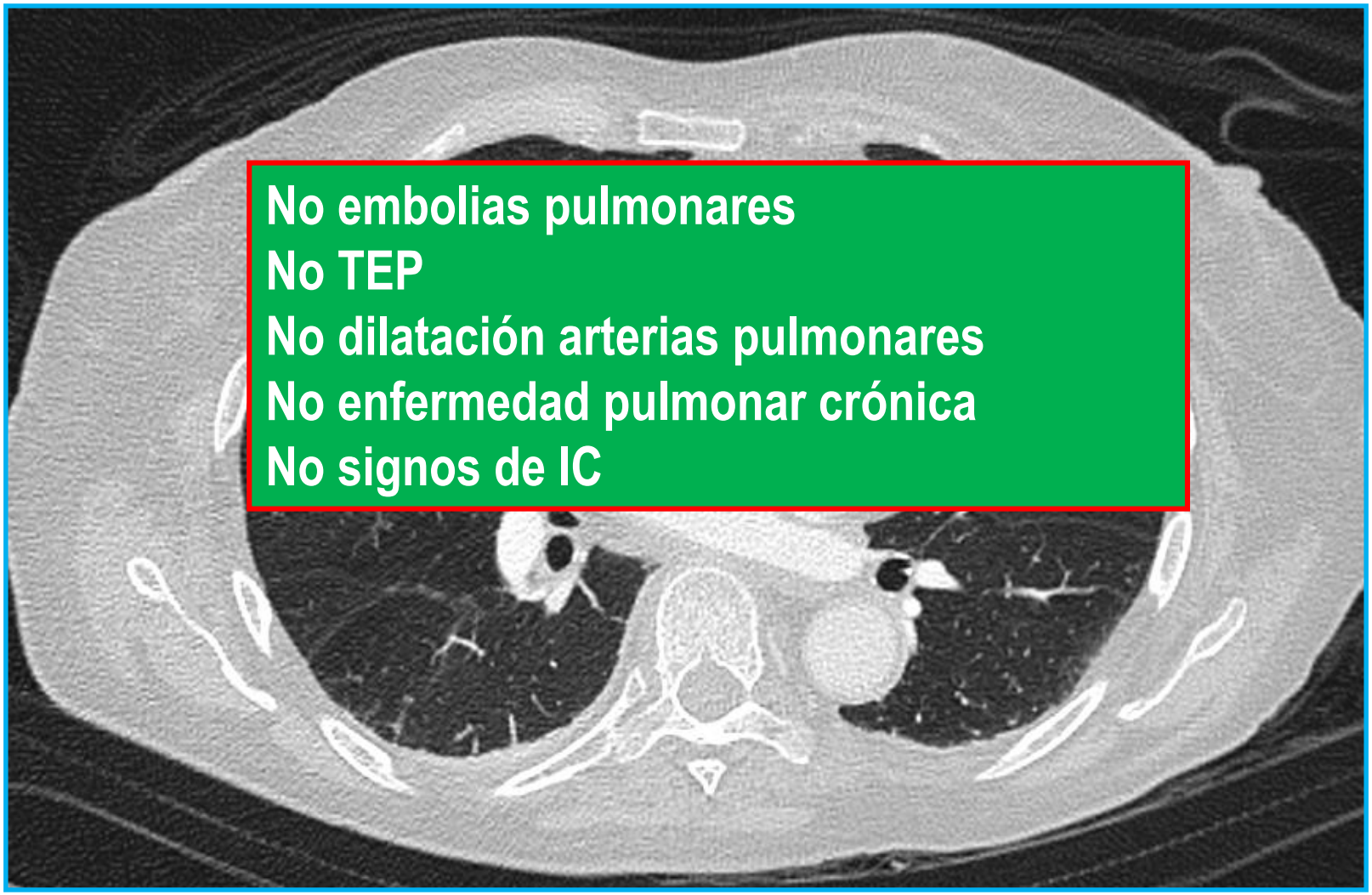

TC columna toraco-lumbar

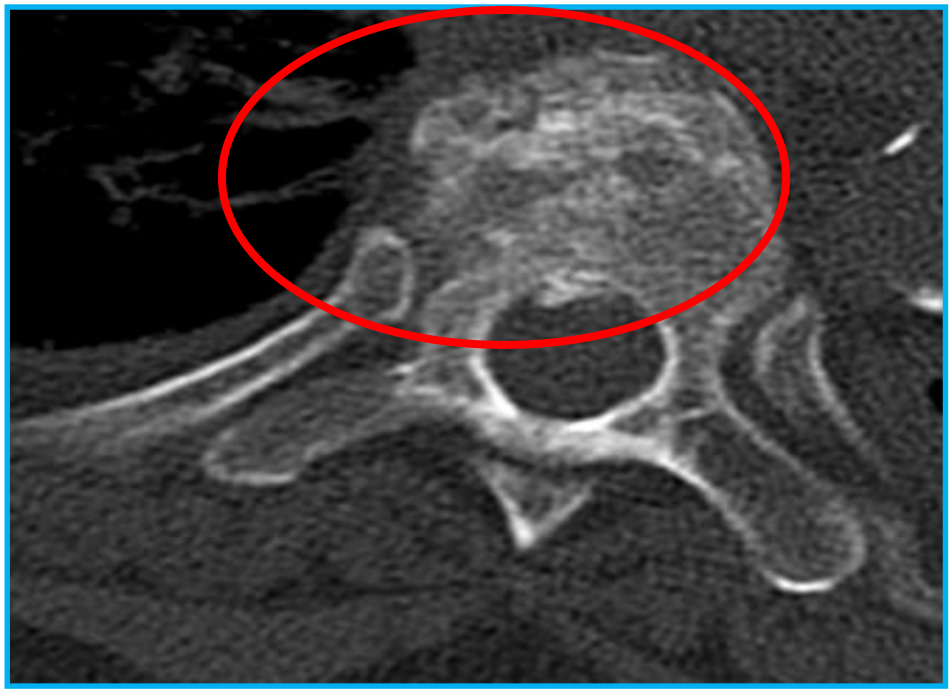

PET-TC corporal

NO realizado con protocolo de inhibición miocárdica

No captación en MCP

No captación en prótesis de rodilla

No captaciones sugestivas de neoplasia

Captación en T12-L3 sugestiva de espondilodiscitis

Resto de estudio neoplasias/TB

- Proteinograma
- Marcadores tumorales
- Aspirado de médula ósea

NORMALES

- PPD
- Quantiferón

NEGATIVOS

- No se realizó RM (MCP)

Día 12…

- Continúa febril (se añadió de nuevo daptomicina)
- Nueva afasia y disminución nivel de consciencia

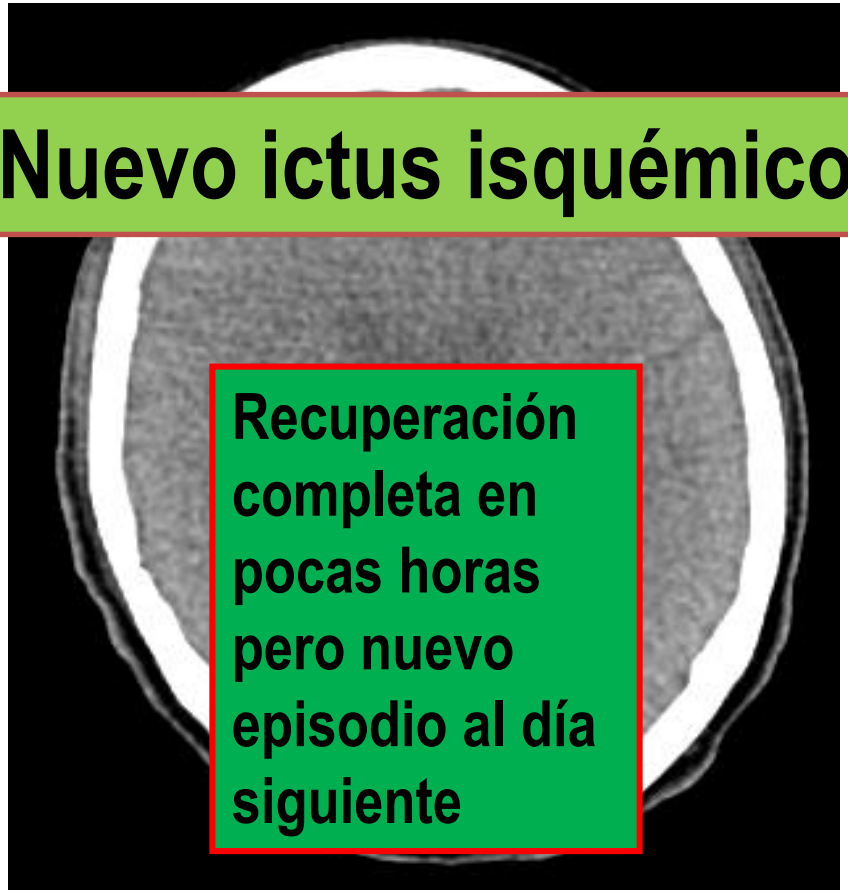

Pregunta 3: ¿Anticoagulación?

A. Hay que mantenerla anticoagulada. Ha tenido AVC y tiene un trombo enorme.

B. La anticoagulación está contraindicada.

C. Hay que mantenerla anticoagulada a pesar de tener una endocarditis hasta que se opere.

Pregunta 3: ¿Anticoagulación?

A. Hay que mantenerla anticoagulada. Ha tenido AVC y tiene un trombo enorme.

B. La anticoagulación está contraindicada.

C. Hay que mantenerla anticoagulada a pesar de tener una endocarditis hasta que se opere.

Recommendations	Class[a]	Level[b]	Ref.[c]
Interruption of antiplatelet therapy is recommended in the presence of major bleeding	I	B	257
In intracranial haemorrhage, interruption of all anticoagulation is recommended	I	C	
In ischaemic stroke without haemorrhage, replacement of oral anticoagulant (anti-vitamin K) therapy by unfractionated or low molecular weight heparin for 1–2 weeks should be considered under close monitoring[d]	IIa	C	
In patients with intracranial haemorrhage and a mechanical valve, unfractionated or low molecular weight heparin should be reinitiated as soon as possible following multidisciplinary discussion	IIa	C	
In the absence of stroke, replacement of oral anticoagulant therapy by unfractionated or low molecular weight heparin for 1–2 weeks should be considered in the case of *Staphylococcus aureus* IE under close monitoring	IIa	C	
Thrombolytic therapy is not recommended in patients with IE	III	C	

ESC Guidelines. EHJ 2015

Pregunta 4: ¿Cirugía?

A. La cirugía está contraindicada. Volvemos a ponerle tratamiento combinado, anticoagulación en rango óptimo y cruzamos los dedos.

B. Hay que llevarla a quirófano y tratar de extraer el dispositivo de forma percutánea.

C. Hay que realizar cirugía cardíaca con CEC: cierre del foramen y extracción abierta del MCP.

Pregunta 4: ¿Cirugía?

A. La cirugía está contraindicada. Volvemos a ponerle tratamiento combinado, anticoagulación en rango óptimo y cruzamos los dedos.

B. Hay que llevarla a quirófano y tratar de extraer el dispositivo de forma percutánea.

C. Hay que realizar cirugía cardíaca con CEC: cierre del foramen y extracción abierta del MCP.

B - MODE OF DEVICE REMOVAL:		
Percutaneous extraction is recommended in most patients with CDRIE, even those with large (> 10 mm) vegetations	I	B
Surgical extraction should be considered if percutaneous extraction is incomplete or impossible or when there is associated severe destructive tricuspid IE	IIa	C
Surgical extraction may be considered in patients with very large (> 25 mm) vegetations	IIb	C

ESC Guidelines. *Eur Heart J*, 2009

C. Mode of device removal			
1. Percutaneous extraction is recommended in most patients with CDRIE, even those with vegetations >10 mm	I	B	382, 391, 405

Some authors recommend surgery in patients with very large vegetations.[405] Until additional data are available, decisions regarding percutaneous versus surgical removal of leads with vegetations >2 cm in diameter should be individualized.

ESC Guidelines. EHJ 2015

Deprisa…

- El cirujano accedió a operarla (CEC) al día siguiente.
- Pero analítica al día siguiente: 8.500 plaquetas/mm^3 (comprobado x3)

Daptomicina?
Heparina sódica?
Omeprazol?

Cirugía cancelada a las 13h
Nuevo AIT a las 15h

Cirugía Kamikaze (Abierta)

- No afectación macroscópica de la v. tricúspide.
- Uno de los cables ventriculares envuelto en una masa inflamatoria. Difícil decir si de origen infeccioso o no.
- Reparación del septo interauricular y cierre de FOP.
- Se envió material para cultivo y 16S RNA PCR: porciones auriculares y ventriculares de los tres cables y generador.

Staphylococcus capitis (mismo antibiograma)

Antes del alta tuvo tiempo todavía de …

- Resolverse insuficiencia respiratoria en el postoperatorio inmediato
- NRL perfecta
- Sufrir un shock séptico por *Klebsiella pneumoniae* de foco urinario (5º día tras qx).
- Insuficiencia renal aguda (peor creatinina 2,8 mg/dL)
- Acs anti-heparina positivos
- Hepatotoxicidad por amiodarona.

Pregunta 5: ¿Cuándo se implanta el nuevo MCP?

A. Al cabo de dos semanas de la cirugía. Mientras tanto, monitorización.

B. Inmediatamente.

C. Realizar nuevo EEF* y monitorización. Es posible que no necesite un nuevo MCP. La implantación se puede llevar a cabo cuando se haya resuelto la bacteriemia por *Klebsiella pneumoniae*.

* Estudio electrofisiológico

Pregunta 5: ¿Cuándo se implanta el nuevo MCP?

A. Al cabo de dos semanas de la cirugía. Mientrastanto, monitorización.

B. Inmediatamente.

C. Realizar nuevo EEF y monitorización. Es posible que no necesite un nuevo MCP. La implantación se puede llevar a cabo cuando se haya resuelto la bacteriemia por *Klebsiella pneumoniae*.

planted on the contralateral side. There is no clear recommendation concerning the optimal timing of reimplantation. Factors such as persistent bacteraemia, persistent vegetation and pacemaker and implantable cardioverter defibrillator dependency should be considered and the decision adapted to the individual patient. Immediate reimplantation should be avoided, owing to the risk of new infection.[366,377,398,403] Blood cultures should be negative for at least 72 h before placement of a new device. In cases of evidence of remnant valvular infection, implantation should be delayed for at least 14 days.[366,406]

ESC Guidelines. EHJ 2015

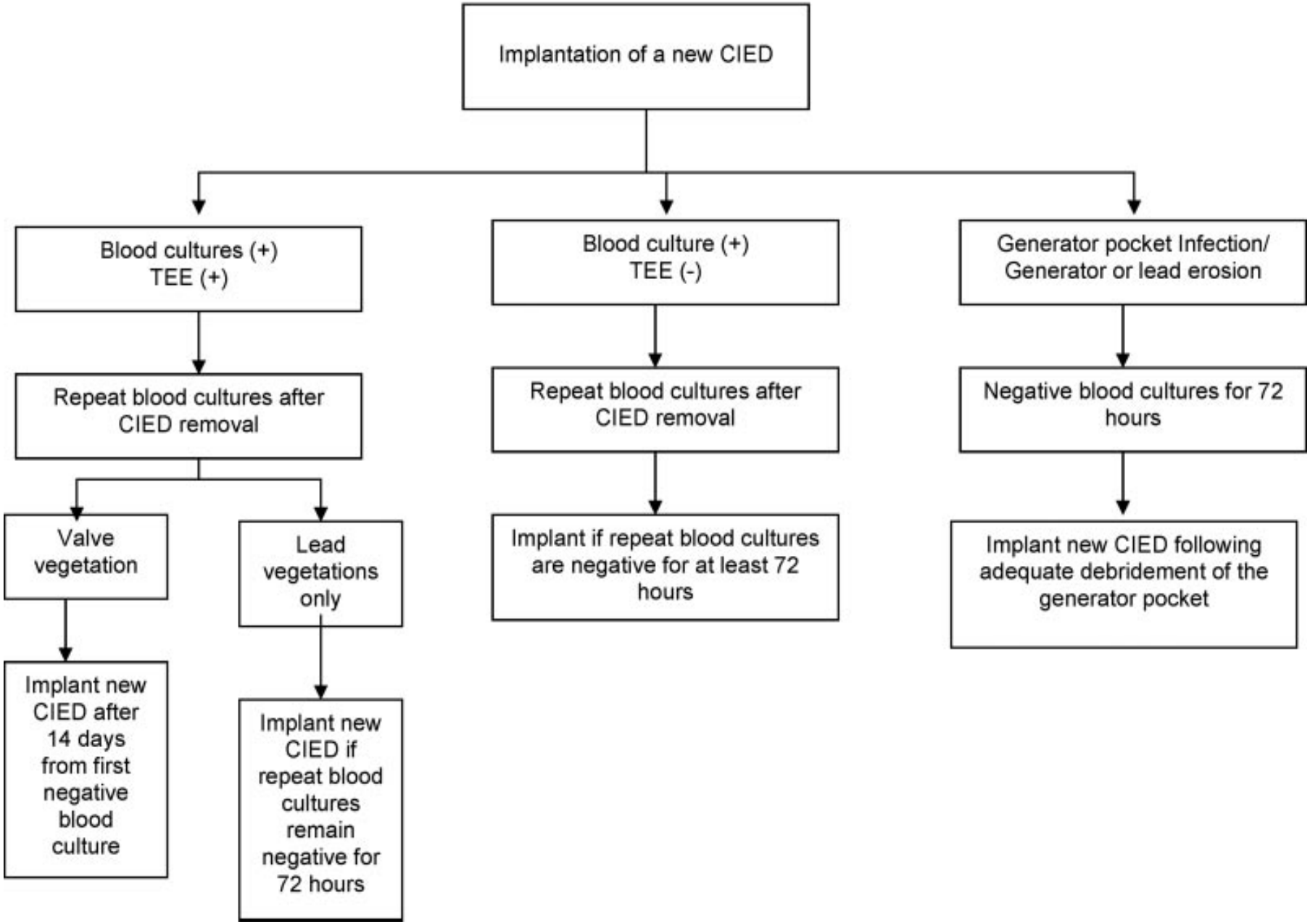

Baddour, *Circulation* 2003

Pregunta 6: ¿Cómo completamos el tto?

A. Tiene que hacer 4 semanas de monoterapia con cloxacilina desde el día de la cirugía.
B. Tiene que completar 6 semanas totales en monoterapia.
C. Hay que completar 8 semanas (espondilodiscitis) en total usando terapia combinada.

Pregunta 6: ¿Cómo completamos el tto?

A. Tiene que hacer 4 semanas de monoterapia con cloxacilina desde el día de la cirugía.

B. Tiene que completar 6 semanas totales en monoterapia.

C. Hay que completar 8 semanas (espondilodiscitis) en total usando terapia combinada.

after blood cultures, i.v. antibiotics should be initiated. There are no clinical trial data to define the optimal duration of antimicrobial therapy. The duration of therapy should be 4–6 weeks in most cases.[362] At least 2 weeks of parenteral therapy is recommended after extraction of an infected device for patients with bloodstream infection. Patients with sustained (>24 h) positive blood cultures despite CIED removal and appropriate antimicrobial therapy should receive parenteral therapy for at least 4 weeks.[362,366]

ESC Guidelines. EHJ 2015

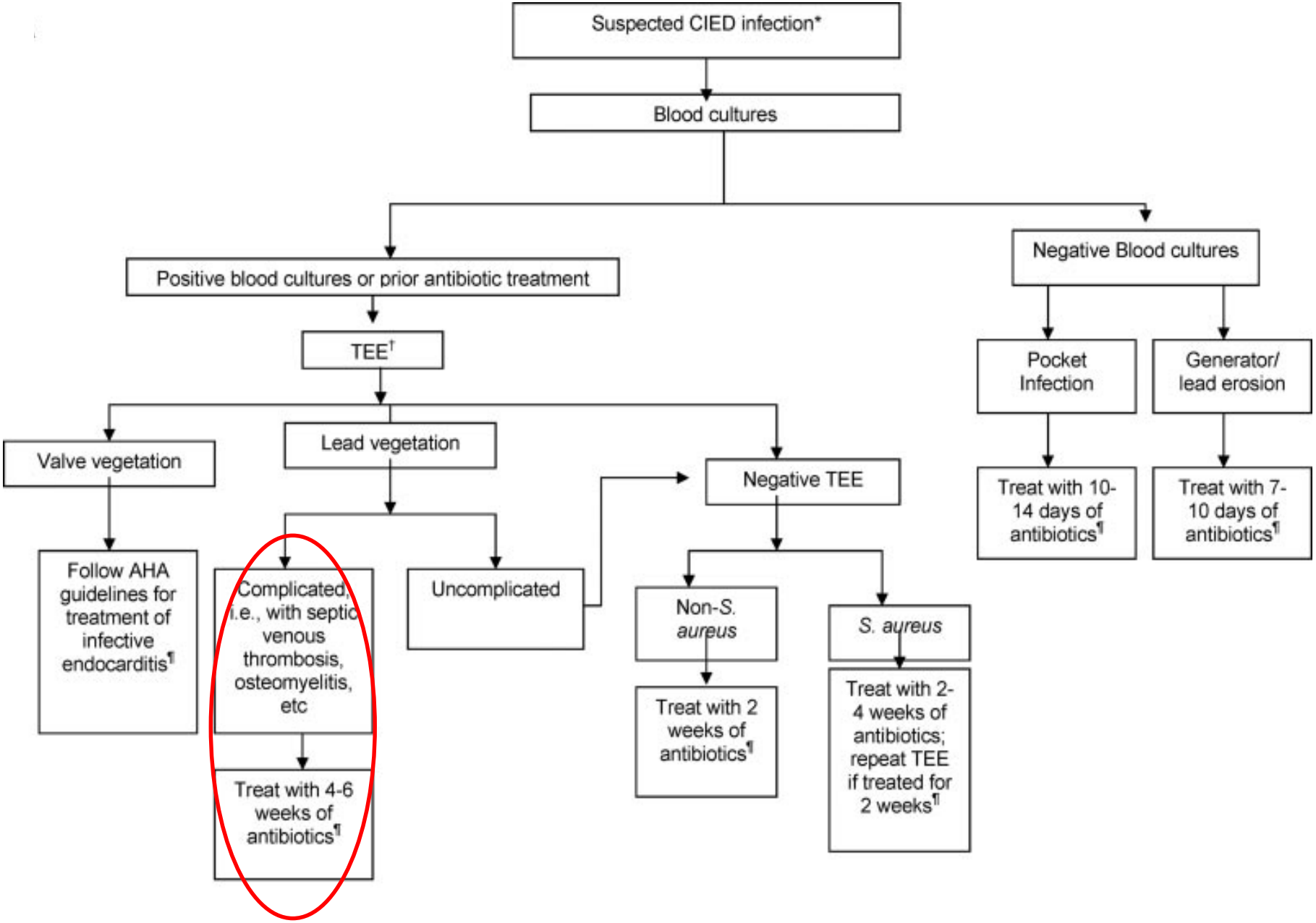

Baddour, *Circulation* 2003

Evolución

- Hemodinámica, plaquetas, función renal y hepática recuperadas.
- MCP VVI implantado a los 15 días de la qx
- 4 semanas de tratamiento iv (cloxacilina)
- 2 semanas más de amoxic/clav.
- Al final del tratamiento:
  - ETE y HC negativos
  - Clara mejoría del dolor lumbar y signos espondilodiscitis en TC.
- Al año: no recidivas; completamente independiente; TC normal.

Conclusiones

1. Hay una evidente falta de evidencia clínica para establecer el tratamiento antibiótico, tanto empírico como definitivo, de la EI sobre DIC complicada (que es una entidad en claro auge).
2. También necesitamos más estudios que nos permitan establecer la pauta y duración del tratamiento de la EI complicada con osteomielitis vertebral.
3. Asimismo, el *timing* de reimplantación de DIC tras su retirada por EI no está claro.
4. Por último, a veces hay casos sorprendentes.

¡Gracias!