Caso clínico 3

Antonio Vena

Hospital General Universitario Gregorio Marañón
SaludMadrid
Comunidad de Madrid

Instituto de Investigación Sanitaria Gregorio Marañón

SEICAV
Sociedad Española de Infecciones Cardiovasculares

Historia clínica

18/06/16

Mujer de 58 años, enfermera

Antecedentes personales:

- Recién diagnosticada (Mayo 2016) de liposarcoma mixoide del glúteo derecho por lo que recibe desde el 6/06 hasta el 10/06 primer **ciclo de QT neo-adyuvante con ifosfamida e epirubicina.** (QT administrada por VVP que la paciente mantuvo 5 días)

Acude a la urgencia por presentar desde hace tres días fiebre hasta 38ºC asociado a disnea y dolor torácico de tipo opresivo que aumenta con la inspiración.

Liposarcoma mixoide

Historia clínica

18/06/16 **Urgencia**

Examen físico

Consciente y orientada. Mal estado general. **No VVP ni CVC.**

TA 65/35, FC 96 lpm.

Ingurgitación yugular. Ruidos cardiacos rítmicos, no soplos. AP: MV con crepitantes basales bilaterales.

Analítica

Hb 8.8, Leucos 2560, PLQ 73.000, creatinina 2, láctico 5.3, PCT 22.5 mg/dl, 1821 ng/L (vn< 14)

Pruebas complementarias

EKG

Elevación del segmento ST en II, III, aVF y V2→V6

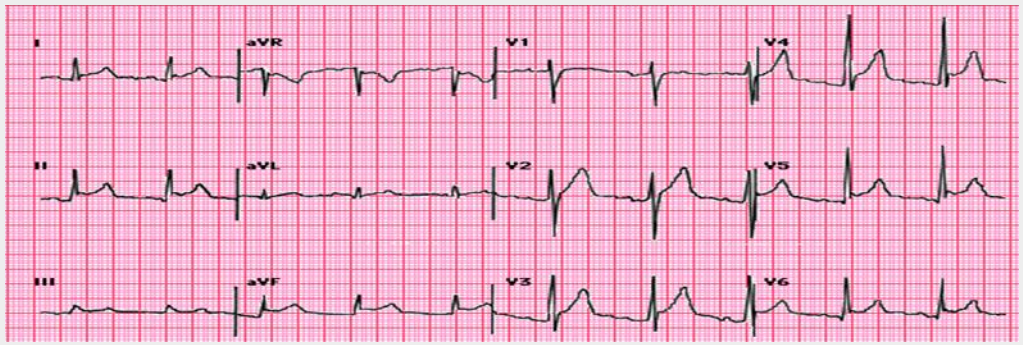

- **ECOCARDIOGRAMA**

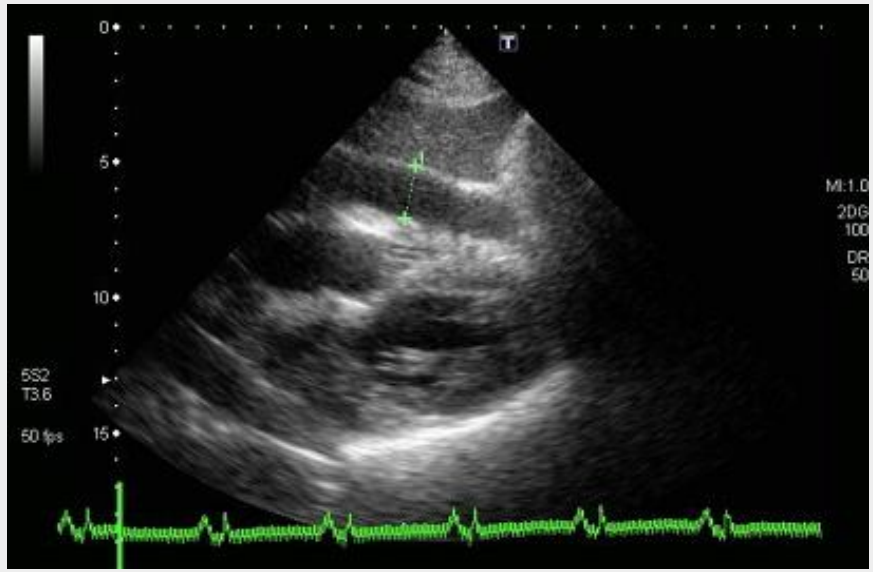

Ingreso a la UVI
JC: Shock séptico+/- cardiogénico en paciente con criterios clínicos, EKG, y analíticos de peri-miocarditis.

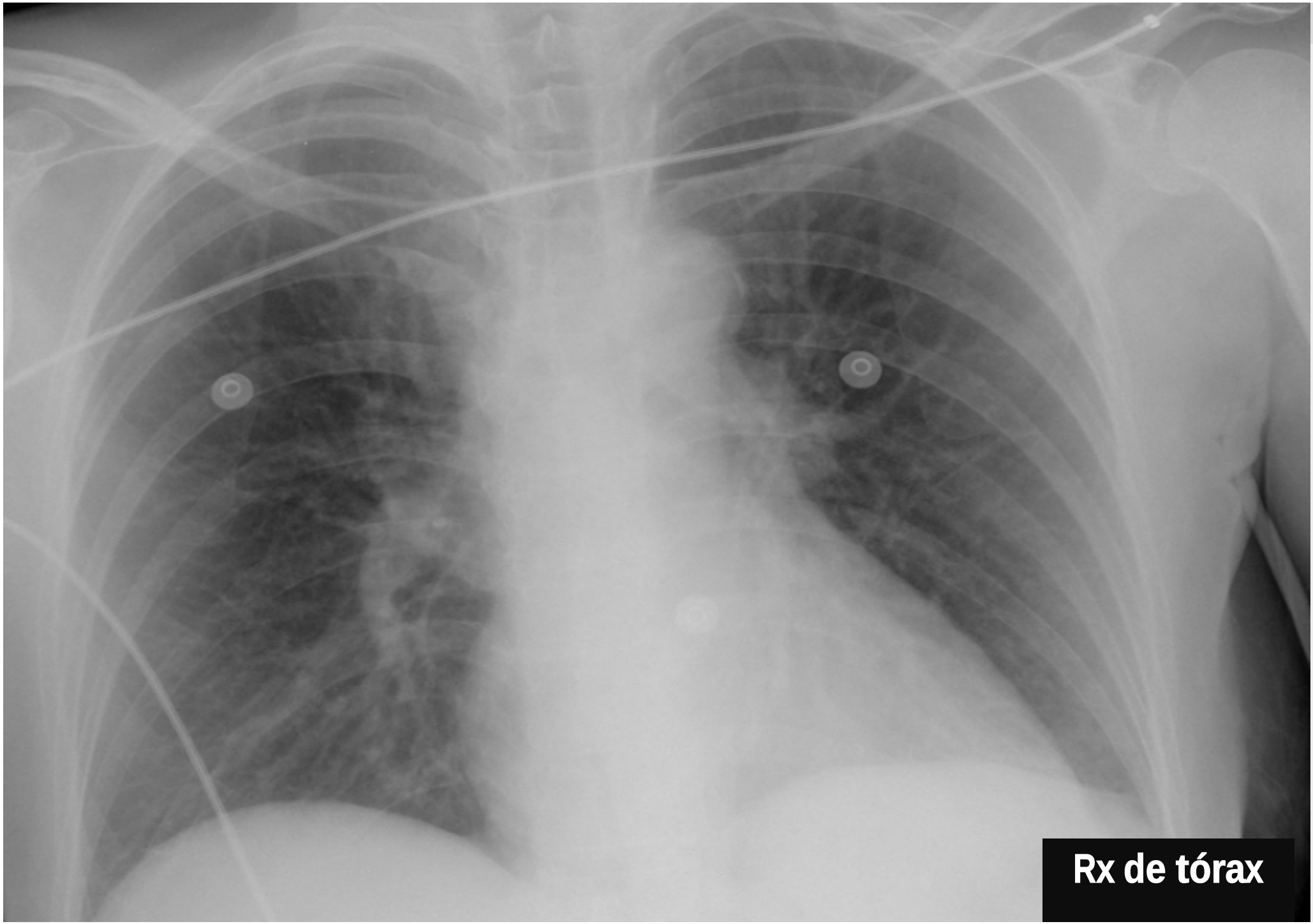
Rx de tórax

¿Cuál es la etiología más frecuente de una pericarditis aguda?

1 Tuberculosis

2 Idiopática

3 Neoplásica

4 Bacteriana

5 Autoinmune

1 Tuberculosis

2 **Idiopática**

3 Neoplásica

4 Bacteriana

5 Autoinmune

Etiología de la pericarditis aguda

TABLE 5. Etiology of Acute Pericarditis: Comparison With Data From Published Clinical Studies With Unselected Populations

	Permanyer-Miralda et al[4] (n=231)	Zayas et al[5] (n=100)	Imazio et al† (n=453)
Years	1977 to 1983	1991 to 1993	1996 to 2004
Idiopathic	199 (86.0)	88 (88.0)	377 (83.2)
Specific cause	32 (14.0)	22 (22.0)	76 (16.8)
Neoplastic	13 (5.6)	7 (7.0)	23 (5.1)
Tuberculosis	9 (3.9)	4 (4.0)	17 (3.8)
Autoimmune etiologies*	4 (1.7)	3 (3.0)	33 (7.3)
Purulent	2 (0.9)	1 (1.0)	3 (0.7)

Imazio M. et al Circulation 2007

Evolución clínica

UVI **19/06/2016**

- Se canaliza VVC y se inicia **NA a dosis altas**
- Se le sacan **HCs** y se le pone tratamiento empírico con Vancomicina, meropenem y levofloxacino.....

.... A las 24 h, mala evolución clínica de la paciente con

Shock refractario de probable origen cardiogénico.

Se realiza ETT y pericardiocentesis con drenaje...

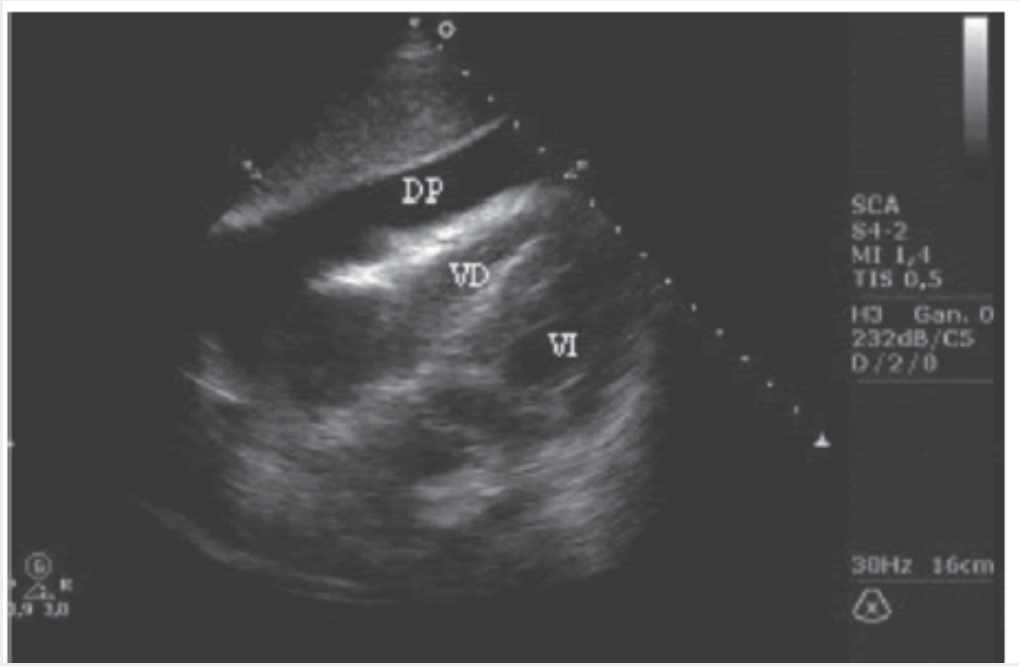

Análisis del líquido pericárdico

- **Aspecto y cantidad:** Purulento / 250 cc
- **Bioquímica:**
  - **Leucocitos** 54.933/µL con 57% de PMN
  - Glucosa 96 mg/dl y proteínas 4,8 g/dl
- **Anatomía patológica:** Extendido inflamatorio. No se visualizan células malignas.
- **Microbiología:** Se observan abundantes leucocitos. Se observan **Cocos G+ en racimos….**

Evolución clínica

18/06 ingreso hospitalario

19/06 pericardio-centesis

19/06 Bacteriemia por coccos G+

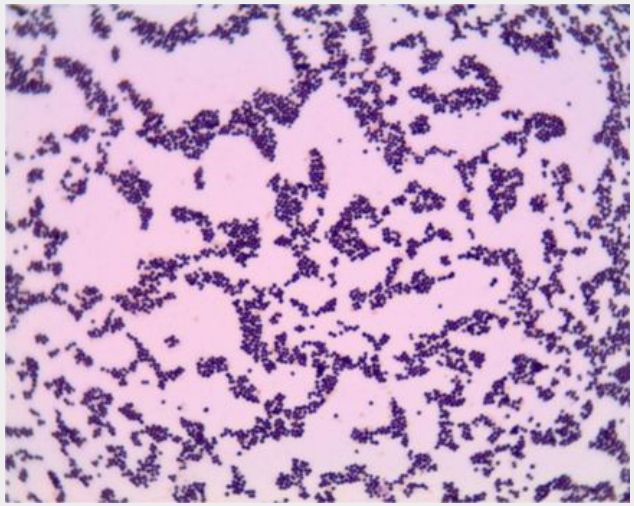

- **Hemocultivos --> 3/3 POSITIVOS POR COCOS G+ EN RACIMO**

SAMR por lo que se mantiene únicamente tratamiento con vancomicina

18/6 ingreso hospitalario

19/6 pericardio-centesis

19/6 cultivo liq.prcard.**SARM**

19/6 Bacteriemia por **SAMR**

Evolución clínica

- Mejoría HD tras pericardiocentesis
- **Cultivo liquido pericárdico** positivo por SARM.
- **PCR 16s liquido pericárdico** positiva por SARM
- Sensibilidad definitiva del SARM...Mantiene tratamiento con vancomicina

AV1

	S.aureus	
Penicilina	>0.25	R
Oxacilina	>2	R
Amoxi/Clav.	>8/2	R
Gentamicina	<4	S
Tobramicina	<2	S
Amikacina	<4	S
Eritromicina	<=0.5	S
Clindamicina	<=0.25	S
Vancomicina	2	S
Rifampicina	<=0.5	S
Fosfomicina	<=32	S
Trimetro/Sulfa.	<=1/19	S
Levofloxacino	<=1	S

Diapositiva 14

AV1 Antonio Vena; 30/09/2016

Manejo de la bacteriemia

18/6 ingreso hospitalario

19/6 pericardio-centesis

19/6 cultivo liq.prcard.**SARM**

19/6 Bacteriemia por **SAMR**

21-23/6 HCs de control **POSITIVOS**

23/6 cambio a dapto/fosfo

25/06 HCs **negativos**

27/06 ETE negativo

Día 21/06 **POSITIVOS**

Día 23/06 **POSITIVOS**
Stop VANCO (niveles 21)
inicia DAPTO+FOSFO

Día 25/06 **NEGATIVOS**

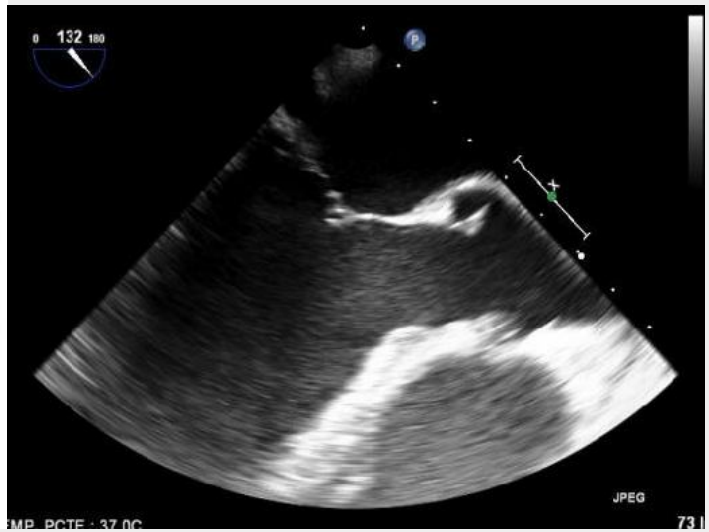

18/6 ingreso hospitalario

19/6 pericardio-centesis

19/6 cultivo liq.prcard.**SARM**

19/6 Bacteriemia por **SAMR**

21-23/6 HCs de control **POSITIVOS**

23/6 cambio a dapto/fosfo

25/06 HCs **negativos**

27/06 ETE negativo

¿Y el origen? ¿Cuál crees que es el más frecuente?

1 Neumonía

2 Endocarditis

3 Sistema nervioso central

4 En la mayoría de los casos no hay otro foco evidente

5 No se

1 Neumonía

2 Endocarditis

3 Sistema nervioso central

4 **En la mayoría de los casos no hay otro foco evidente**

5 No sé

Klacsmann PG, Bulkley BH, Hutchins GM: The changed spectrum of purulent pericarditis. An 86 year autopsy experience in 200 patients. Am J Med 63: 666–673, 1977.

- **55** pct fallecidos por pericarditis purulenta en la era **post-abs** fueron comparados con **145** fallecidos en la era **pre-abs.**

- **Foco primario de la infección**:
  - **85% pre-abs** (neumonía, EI) Vs **22% en la era post-abs**

- **Patología de base:**
  - **14% pre-abs** Vs **78% en la era post-abs** (Cirugía tórax, IRC, neoplasia)

18/6 ingreso hospitalario

19/6 pericardio-centesis

19/6 cultivo liq.prcard.**SARM**

19/6 Bacteriemia por **SAMR**

21-23/6 HCs de control **POSITIVOS**

23/6 cambio a dapto/fosfo

25/06 HCs **negativos**

27/06 ETE negativo

¿Y nuestra paciente?

TAC total body

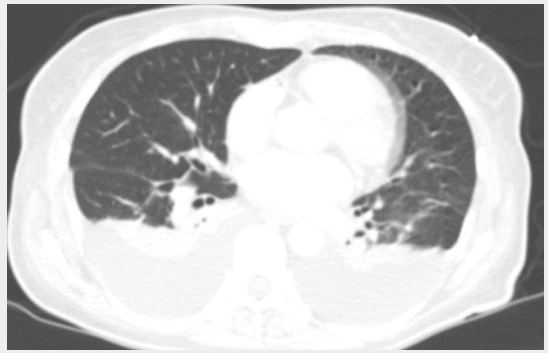

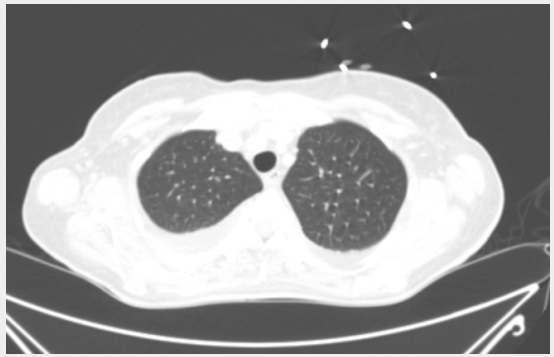

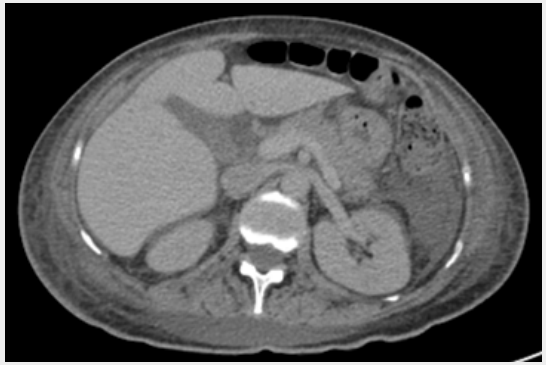

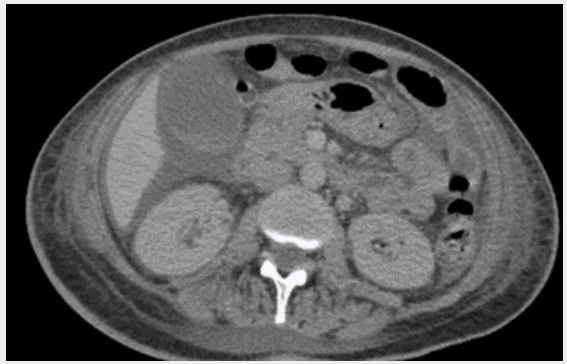

JC final: Shock séptico en el contexto de bacteriemia primaria por SARM complicada con pericarditis purulenta.

18/6 ingreso hospitalario

19/6 pericardio-centesis

19/6 cultivo liq.prcard.**SARM**

19/6 Bacteriemia por **SAMR**

21-23/6 HCs de control **POSITIVOS**

23/6 cambio a dapto/fosfo

25/06 HCs **negativos**

27/06 ETE negativo

1/07 TAC total body negraivo

Evolución clínica

P1. Shock séptico en el contexto de bacteriemia primaria por SARM complicada con pericarditis purulenta

HC 25/06 primer hemocultivos negativo

ETT de control y RMN cardiaca sin signos de compromiso hemodinámico

PLAN
Tratamiento con daptomicina + fosfomicina por 6 semanas a partir desde el 25/06 (tratamiento finalizado el 6 Agosto)
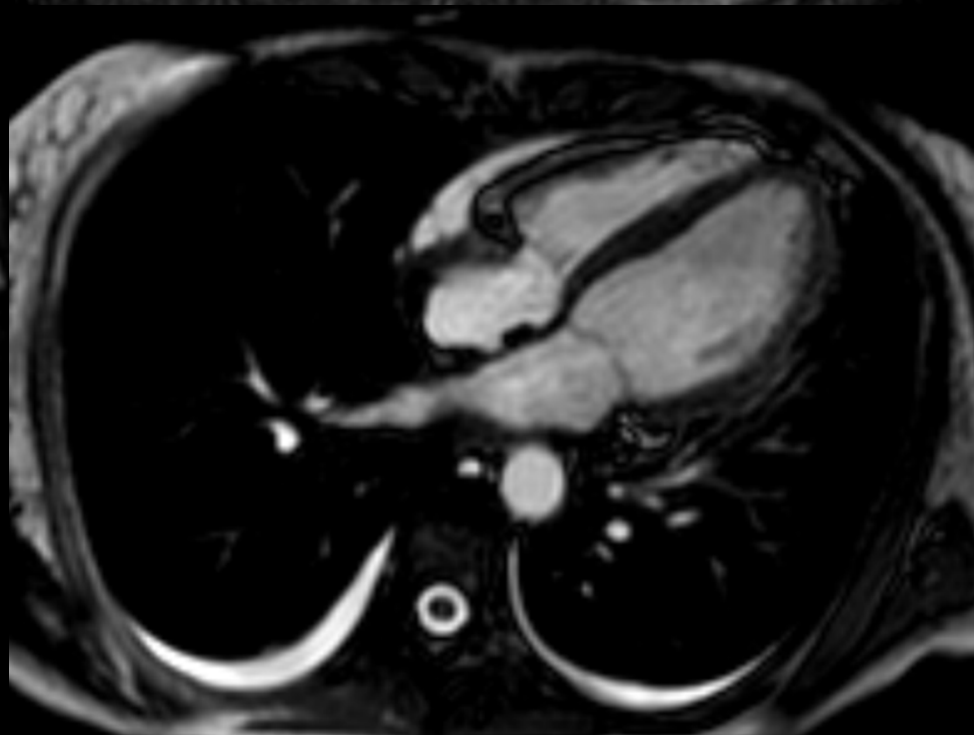
RMN Cardiaca