El equipo de EI: sesión de casos clínicos

Juan Ambrosioni
Servicio de Enfermedades Infecciosas

CLÍNIC
BARCELONA
Hospital Universitari

Caso 1: Antecedentes

- Varón de 72 años independiente para las actividades básicas de la vida diaria. Exfumador. Vive con esposa e hijo.

ANTECEDENTES PERSONALES:

1. HIPERTENSIÓN ARTERIAL
2. DISLIPEMIA
3. HIPERPLASIA BENIGNA DE PRÓSTATA
4. HIPERURICEMIA ASINTOMÁTICA
5. ENFERMEDAD DIVERTICULAR
6. LUMBOCIATALGIA CRÓNICA por ESPONDILOARTROSIS
7. PERICARDITIS (causa no clara)
8. IAo leve-mod DEGENERATIVA (ecocardiograma transtorácico en mayo 2018)

Mayo-Agosto 2018

Varias consultas a Urgencias con de otro centro con diagnóstico de:

- Insuficiencia cardíaca
- Síncope
- Dolor abdominal
- Síndrome febril autolimitado
- Absceso perianal

Junio 2018

- **Divertículos** no complicados en sigma y colon descendente.
- **Angiodisplasia** en ciego y sigma que se coagulan.
- **Pólipo** en colon trasverso (8mm) que se reseca con asa, AP adenoma tubular con DBG.
- **Fístula** en canal anal.

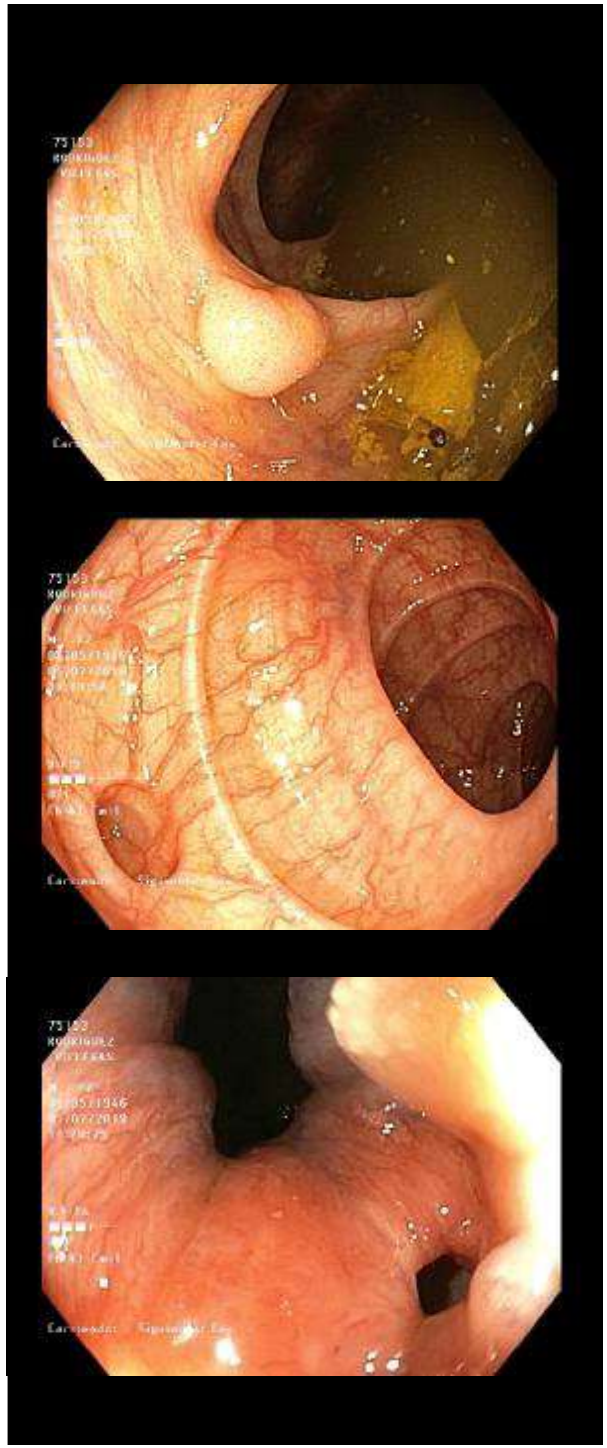

Antecedentes

MEDICACIÓN HABITUAL:

Losartan 50mg/24h
Simvastatina 10mg/24h
Tamsulosina + Solifenacina 6/0.4mg/24h
Alopurinol 100mg/24h
Gabapentina 300mg/8h; Tapentadol 50mg/12h; Paracetamol 1gr/8h; Zolpidem 7.5mg/24h; Sertralina 100mg/24h
Colchicina 0.5mg/24h
Omeprazol 40mg/12h

Enfermedad actual

EA: cuadro de 4 meses de evolución consistente en dolor abdominal y síndrome constitucional (pérdida de 9Kg), motivo por el que ha consultado en varias oportunidades

El día 25/09 acude al Centro de Atención Primaria por disnea y edemas en EEII y dolor lumbar crónico agudizado

Analítica: Hb 8.4/Hto 27%, trombopenia, PCR 3.6mg/L, ferritina y VSG elevadas, Cr 1.2 (basales de 0.7)

IC descompensada 2rio a anemia en paciente con síndrome constitucional y dolor abdominal de varios meses de evolución

Ingresa en MDI para tratamiento depletivo y completar estudios

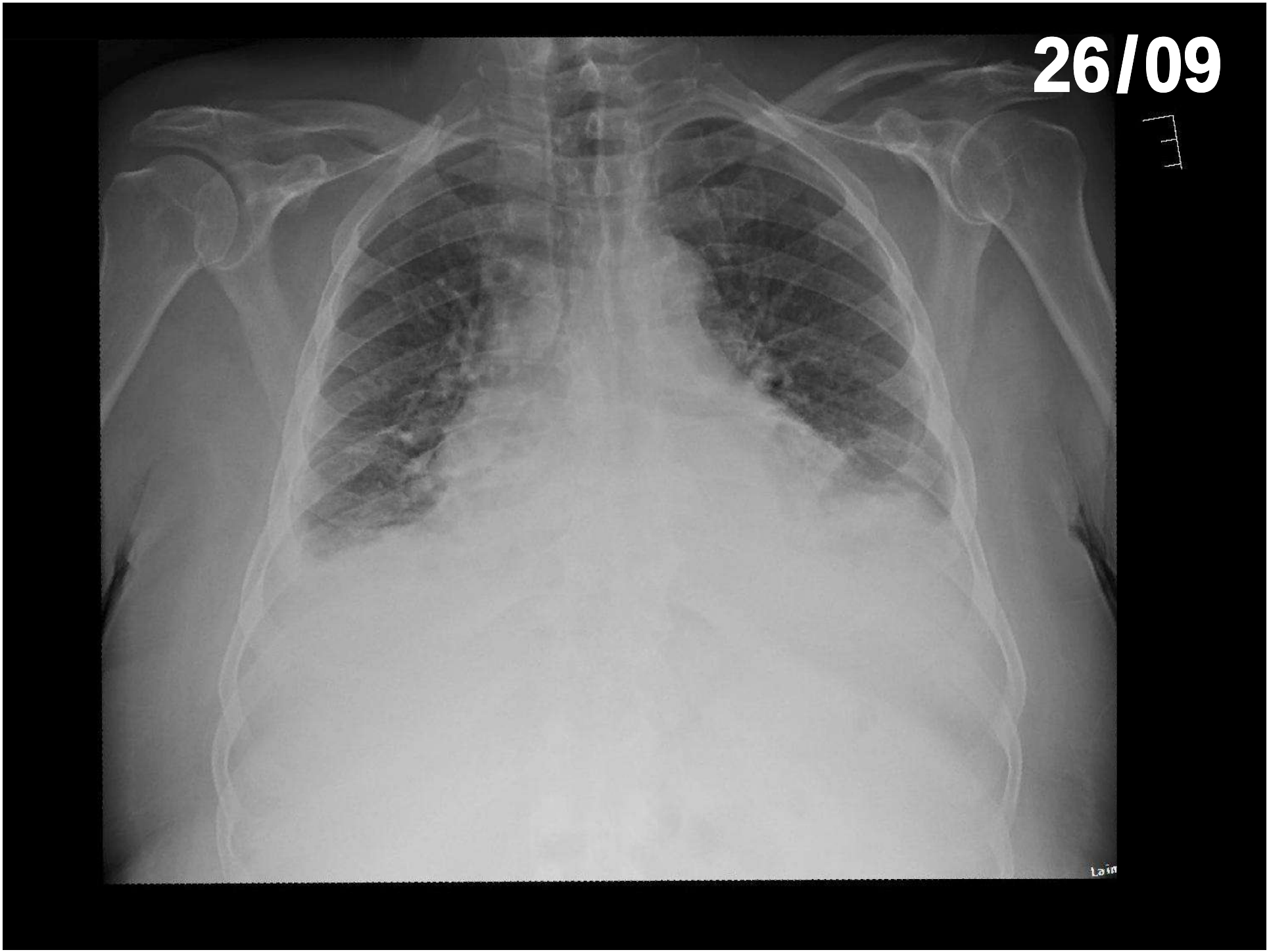
26/09

Hasta el momento...

- Síndrome constitucional.
- Dolor abdominal inespecífico.
- Empeoramiento de la clase funcional.
- Edemas en EEII.
- Dolor lumbar crónico agudizado.

- Pleuropericarditis.
- Síncope.
- Angiodisplasia de colon + pólipo.
- Síndrome febril autolimitado.
- Fístula y absceso perianal.

Evolución en el otro centro

- Mala respuesta al tratamiento depletivo.
- Se inicia ventilación mecánica no-invasiva con correcta tolerancia.
- Presenta un cuadro ‘vertiginoso’ (síncope?) que motiva una neuroimagen.

01/10 TC Craneal

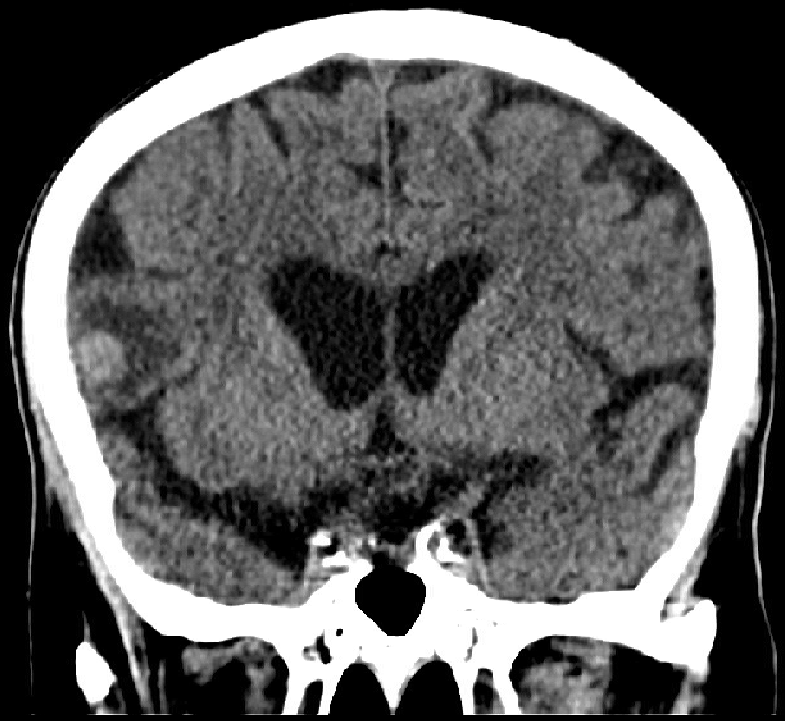

Lesión nodular espontáneamente hiperdensa de 10mm a nivel cortico-subcortical parietal derecho, rodeada por área hipodensa que parece corresponder a **edema**.

El radiólogo recomienda completar estudio (M1?)

1- TAC Toraco-abd para búsqueda de tumor primitivo

2-Ecocardiograma transtorácico para identificar causa de la insuficiencia cardíaca

3-TAC cerebral CON CONTRASTE para mejor estudio de la masa SNC

4-RMN cerebral para completar estudio de masa SNC

Todas podrían ser correctas… ¿Orden?

03/10 Ecocardigrama T-T

- **Válvula Ao** trivalva, esclerosada, con imagen de **15x7mm**, sugestiva de **vegetación**.
- **IAo moderada.**
- Válvula mitral: sin imágenes sugestivas de vegetación.
- AI moderadamente dilatada.
- **Derrame pericárdico moderado** con importante componente de fibrina en saco anterior (ya conocido).

03/10 TC Craneal + cev

Lesión hiperdensa en surco frontal inferior derecho de **14 mm**, con **realce de contraste** en su centro (de 9 mm) que parece presentar un **pedículo**.

Presenta **edema perilesional**.

No se puede excluir completamente **sangrado.**

03/10 TC Toracoabdominal + cev

Derrame pleural y pericárdico.

Afectación pulmonar en forma de aumento de densidad en **vidrio esmerilado** con zonas de condensación que podría estar en relación con **edema**.

Leve **esplenomegalia** con imagen subcapsular compatible con **lesión isquémica**.

03/10 TC Columna dorsolumbar

Destaca **fractura-aplastamiento** del cuerpo vertebral de **D8**, con **imagen lítica** en su interior, así como **irregularidad** y lisis del cuerpo vertebral y plataforma superior de D9, con **esclerosis parcheada** asociada al remanente de cuerpos vertebrales D8 y D9.

Hallazgos imágenes

Posible **vegetación** de 15x7mm + IAo moderada

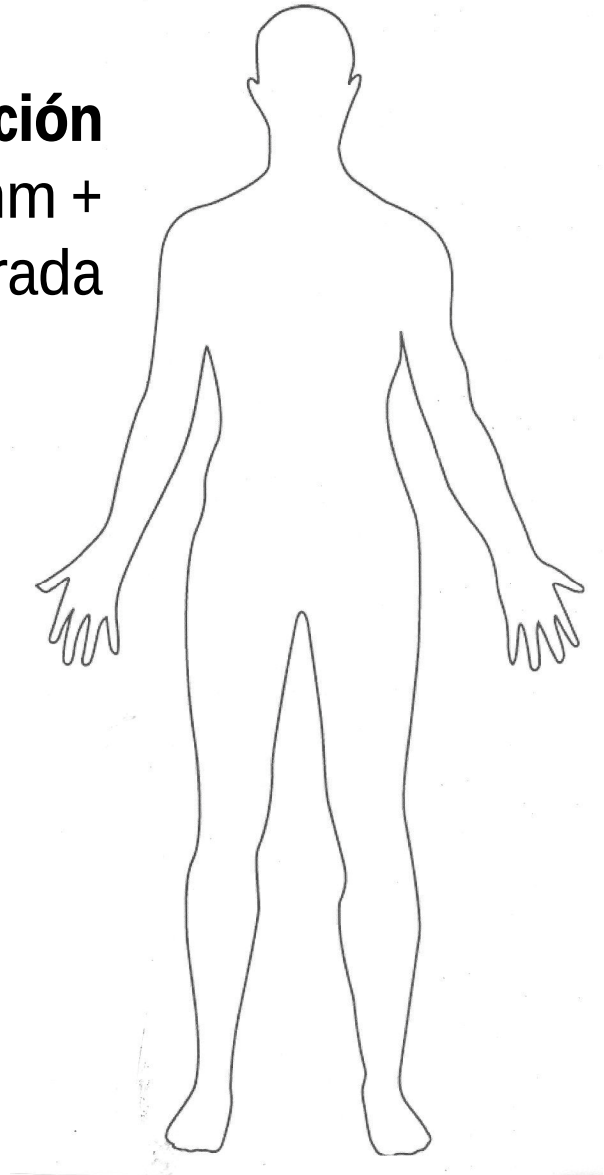

- Lesión SNC
- Derrame pericárdico
- Infarto esplénico
- Espondilodiscitis

03/10 Evolución en el otro centro

- Se orienta el caso como **probable endocarditis de válvula Ao nativa** con sospecha de **embolización** (cerebral, esplénica y en columna)
- Se realizan HC
- Se inicia cobertura ATB con **Cloxacilina + Ampicilina + Gentamicina**
- Se solicita evaluación al Hospital Clinic de Barcelona
- **Se traslada al paciente el mismo día (a UCI)**

Casos de EI del H. Clinic de Barcelona y los 9 centros afiliados en 2017: N=58, Trasladados N=30 (52%)

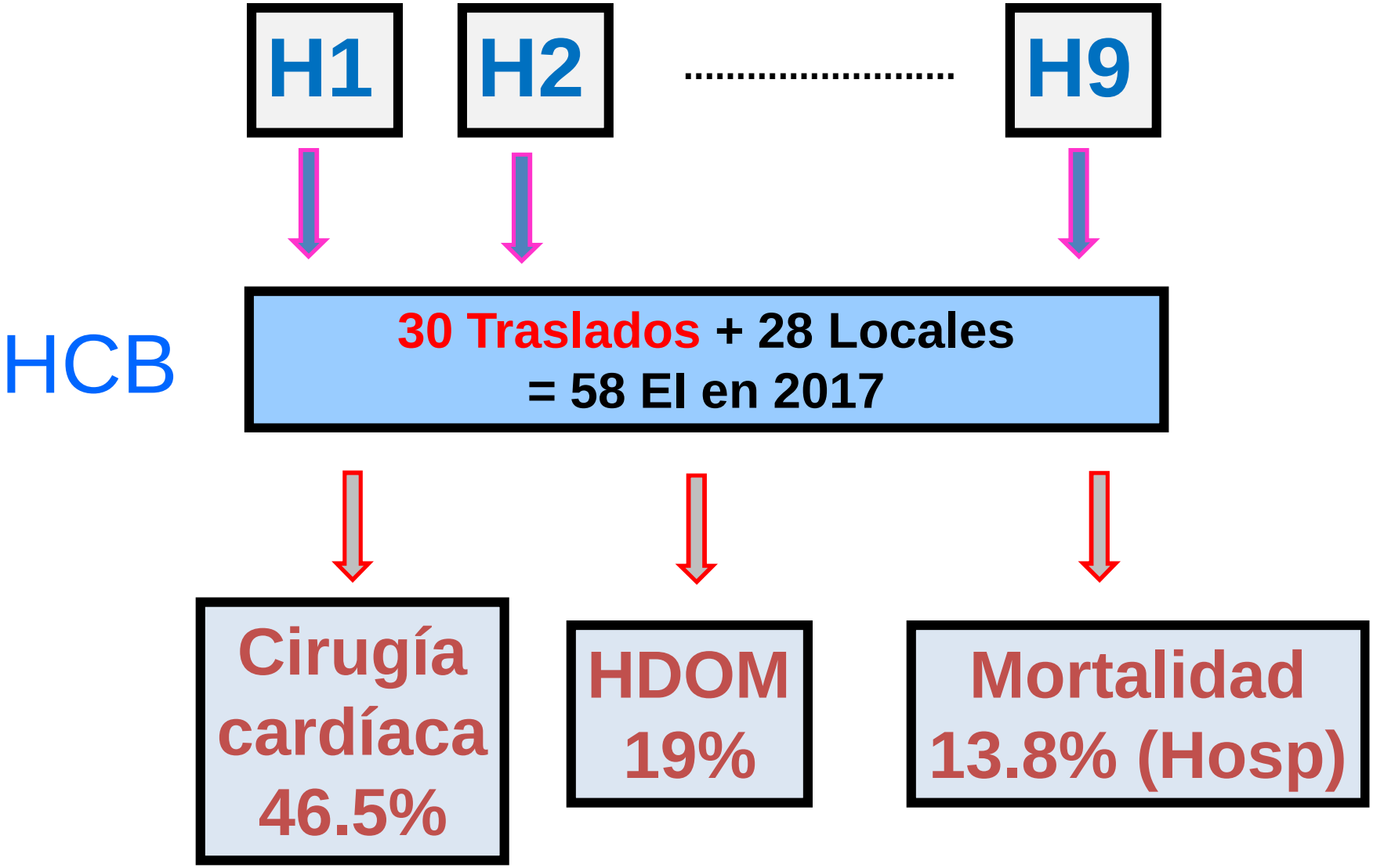

Organización del equipo y metodología de trabajo

1. Discusión diaria de los casos por vía telefónica de 9-17hs o por correo electrónico con los centros afiliados

2. En caso de derivación urgente, se realiza por intermedio de servicio de urgencias / médico de guardia infecciosas

3. Reuniones multi-disciplinarias (Enf Infecciosas, cardiología, ecocardiografía, cirugía cardíaca, microbiología, medicina nuclear +/- otras especialidades -neurología, cuidados críticos, etc-) 1 vez/semana

4. Reunión con los representantes de los 9 hospitales afiliados 1 vez/año + Jornadas de actualización en inf CCV

03/10 Ingreso Hospital Clinic

1. SOSPECHA DE ENDOCARDITIS INFECCIOSA DE VÁLVULA NATIVA AÓRTICA CON INSUFICIENCIA AÓRTICA MODERADA-GRAVE
2. EDEMA AGUDO DE PULMÓN CARDIOGÉNICO - INSUFICIENCIA RESPIRATORIA MIXTA
3. DERRAME PLEURAL Y PERICÁRDICO
4. PROBABLE ANEURISMA MICÓTICO PARIETAL DERECHO (neurológicamente asintomático)
5. ESPONDILODISCITIS D8-9
6. ANEMIA NORMOCÍTICA NORMOCRÓMICA

Ingresa en la AVI (Cuidados intermedios/intensivos)

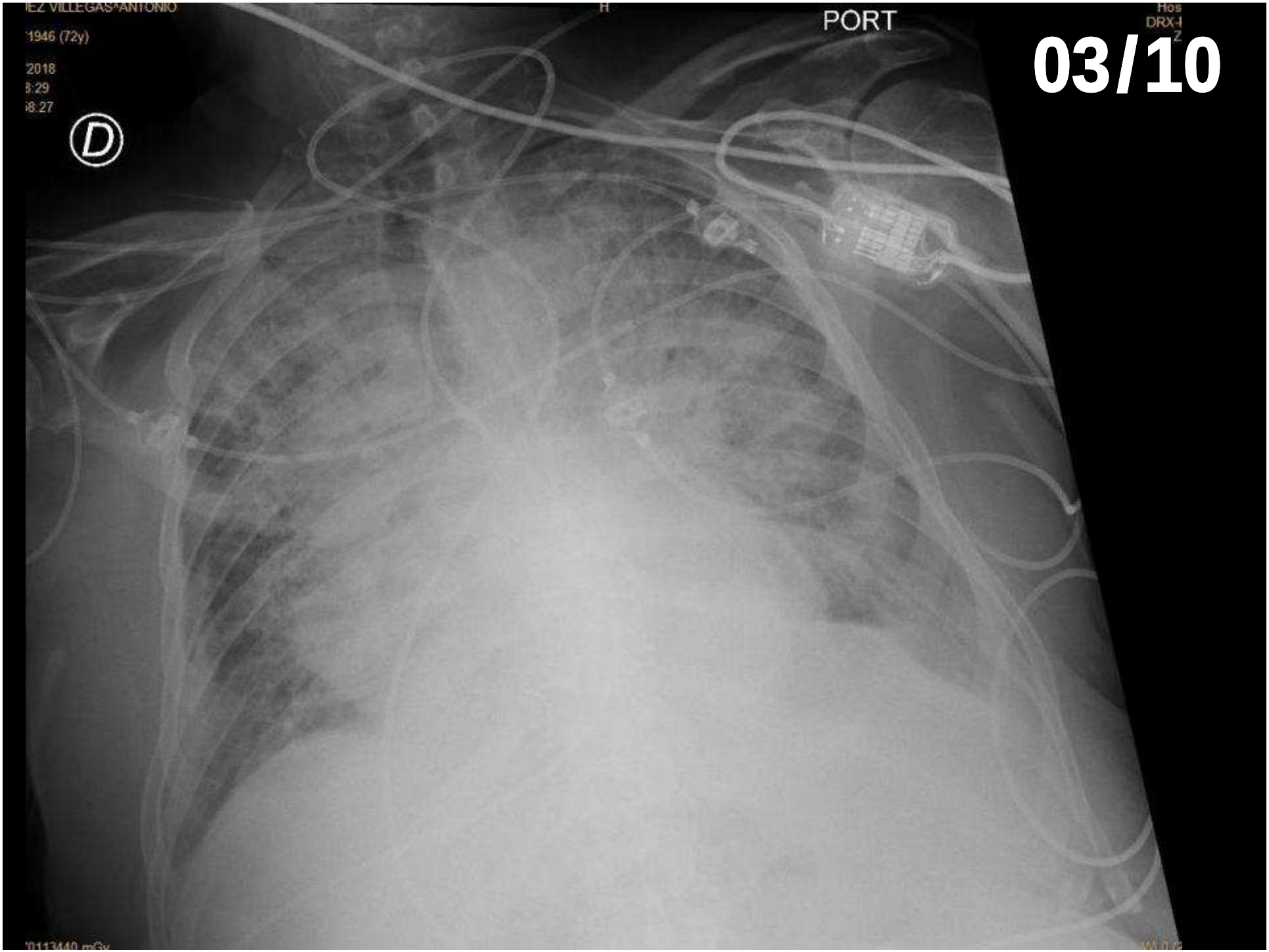
PORT
03/10
D

¿Agente etiológico?

1-*Enterococcus faecalis*

2-Estreptococos del Grupo Viridans

3-Estafilococos coagulasa negativo

4-*Streptococcus gallolyticus*

04/10/2018

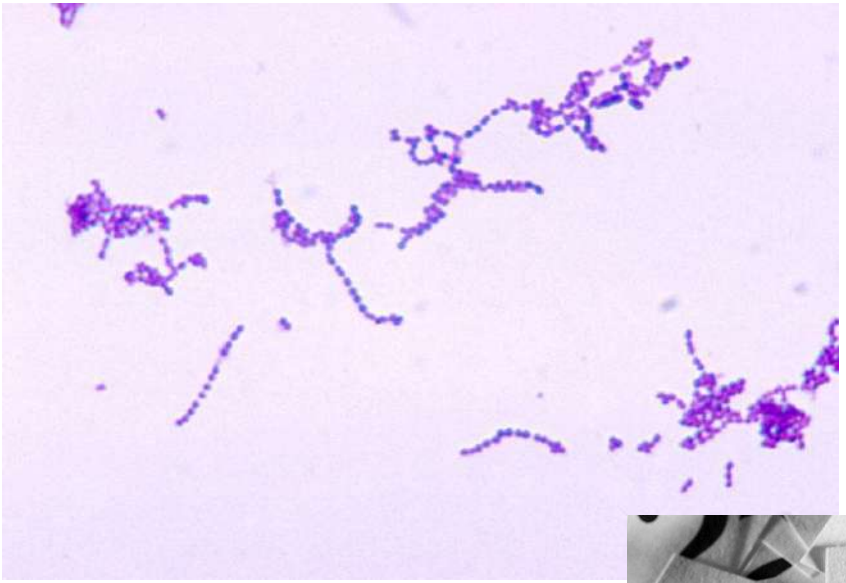

03/10 HC:

Coco gram positivo en cadena

Pendiente de tipificar.

Conducta AVI (UCI)

- Se repiten HC
- Se mantiene **Ampicilina + Gentamicina (¿Otra opinión?)**
- Ecocardiograma trans-esofágico para valoración de lesión valvular
- Balance hídrico negativo con perfusión de furosemida (respuesta moderada)
- Valoración por CCV
- Completar estudio SNC

05/10/2018

S.gallolyticus ssp.gallolyticus (S.bovis biotip I).
Pendiente de perfil de sensibilidad (CIM a Penicilina).

Antibiograma	Unitats CMI: ug/ml
Cefotaxima-S	0,023
Clindamicina-S	<0,016
Eritromicina-S	0,032
Levofloxacina-S	2
Penicilina G-S	**0,047**

04/10 Ecocardiograma transesofágico

- FE estimada 60%.
- **IAo severa**. Válvula Ao trivalva con numerosas imágenes **móviles** sugestivas de **vegetaciones**, la más grande mide **2,4 x 0.84 cm**.
- Válvula Mitral sin imágenes concluyentes de vegetaciones.
- **IMi moderada** degenerativa.
- **AI severamente dilatada**.
- **Derrame pericárdico** leve-moderado.

04/10 TC Craneal

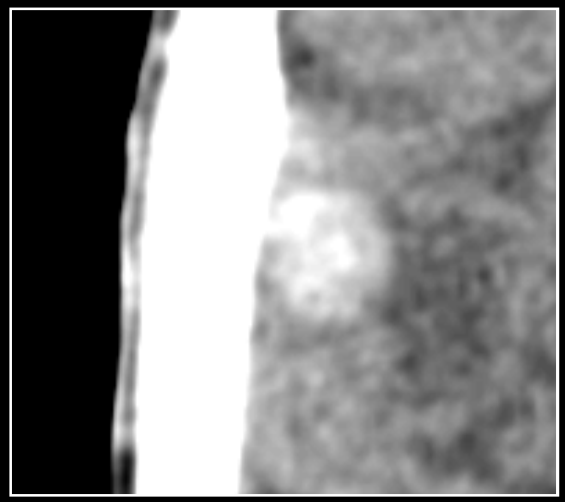

Imagen basalmente **hiperdensa** de unos **10 x 8 x 14 mm** situada a nivel cortical fronto-insular anterior derecha sugestiva de **sangrado agudo** con **edema vasogénico adyacente**.

04/10 AngioTC intracraneal

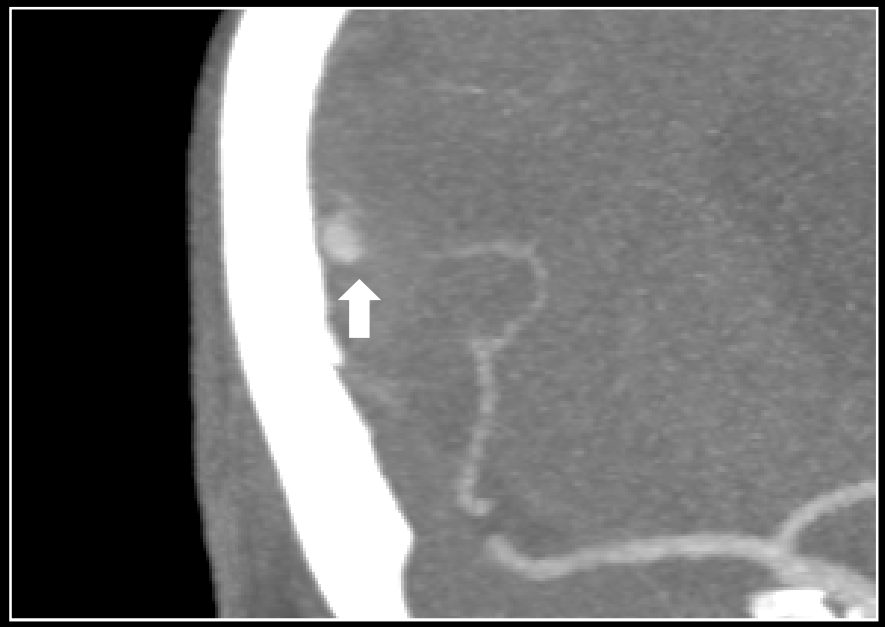

A nivel **M3** de **ACM derecha**, en una rama cortical silviana derecha se observa **aneurisma fusiforme de 5.5 x 3.5 mm** aproximadamente.

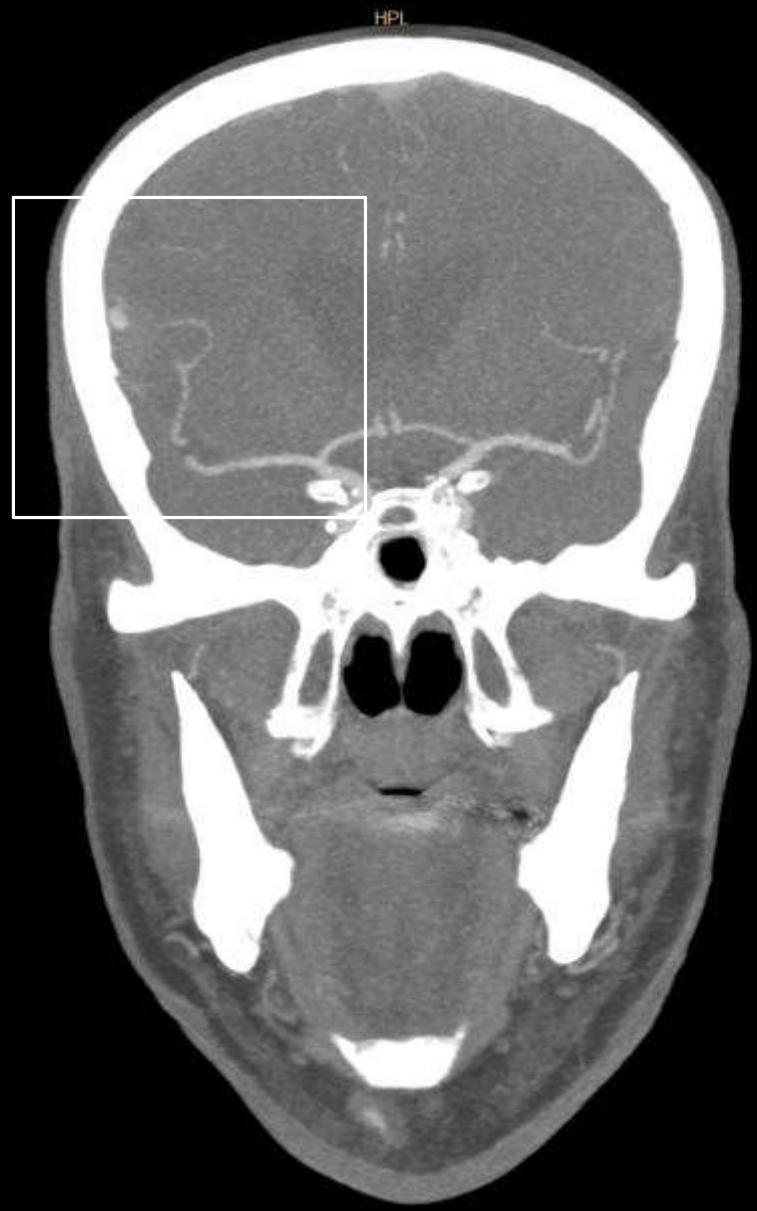

1-Cirugía cardíaca urgente dado el cuadro de ICC con respuesta incompleta a VNI y tratamiento depletivo

2-Optimizar el tratamiento médico, seguimiento y control del cuadro neurológico y cirugía cardíaca en 3-4 semanas

3-Embolización de aneurisma infeccioso intracraneal y cirugía cardíaca dentro de las 24 horas posteriores

4-Ante la complicación neurológica, la cirugía queda formalmente contraindicada

05/10 Angiografía + Embolización

- Se realiza **angiografía diagnóstica**
- Se identifica la imagen aneurismática previamente conocida en **rama M3 de la ACM** homolateral, la cual es compatible con **aneurisma micótico/disecante**.
- Se realiza la cateterización del aneurisma colocando 3 **coils**.
- Adecuada **embolización del aneurisma** y de la arteria origen.
- Adecuada perfusión del resto de los vasos hemicraneales.

06/10 TC Craneal Post-Embolización

Material de embolización en el seno de la imagen sugestiva de aneurisma micótico a nivel frontal derecho, que no muestra cambios significativos de tamaño, con leve **edema perilesional**.

No se observan nuevas imágenes de sangrado intracraneal.

07-08/10 Evolución CCV

- 07/10 SVAo x prótesis biológica
- POP inmediato: sangrado (1200cc), necesidad de reapertura miniesternotomía
- Evolución globalmente favorable
- Eco a pie de cama: prótesis normofuncionante
- Neurológicamente sin secuelas
- HC y cultivos valvulares negativos, seq. 16S: *S gallolyticus*
- Se decide completar 6 semanas totales de tratamiento (ceftriaxona 2g/24hs)

09-17/10 Evolución CCV

- Evolución globalmente favorable
- Eco a pie de cama: BP Ao normofuncionante, no derrame pericárdico, derrame pleural bilateral de predominio izquierdo
- Neurológicamente sin secuelas
- Persistencia del dolor abdominal y lumbar, en mejoría
- HC y cultivos valvulares negativos, seq. 16S: *S gallolyticus*
- Se decide completar 6 semanas totales de tratamiento (ceftriaxona 2g/24hs)

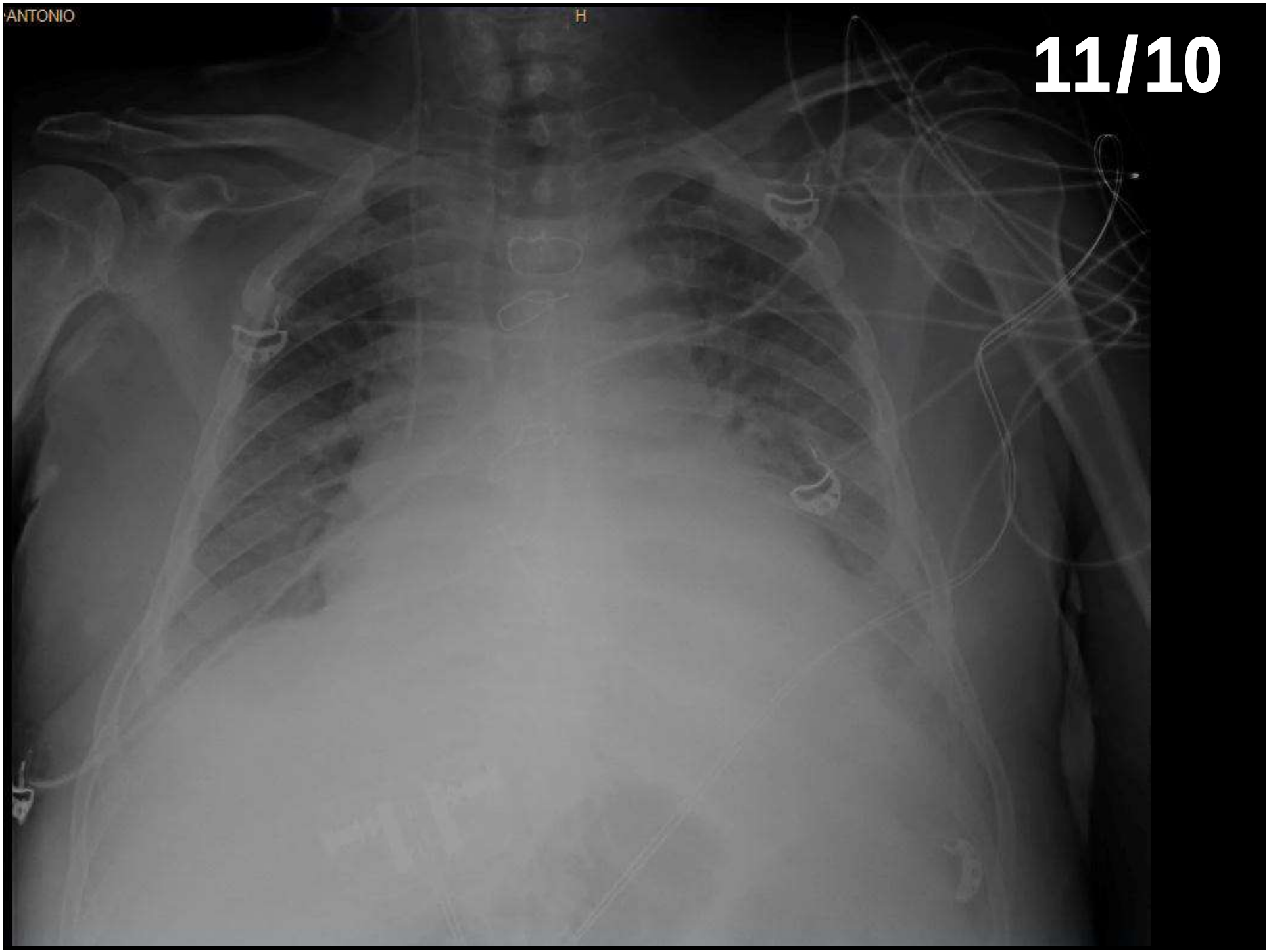
ANTONIO
H
11/10

Endocarditis Infecciosa por *Streptococcus gallolyticus*

CLÍNIC
BARCELONA
Hospital Universitari

Endocarditis infecciosa

Streptococcus gallolyticus

- Desde 2003, se reclasificó el grupo del *S. bovis*, pasando a denominarse *S. gallolyticus* al ***S. bovis* biotipo I**.
- Se encuentra en heces en 2-10% de humanos sanos.
- Neo de colon (16-32%), **pólipos** colónicos (47%).

New name	Former phenotypic designation	Synonym
Streptococcus gallolyticus subsp *gallolyticus*	*S. bovis* biotype I	*S. gallolyticus*
Streptococcus infantarius subsp *infantarius*	*S. bovis* biotype II/1	*S. infantarius*
S. infantarius subsp *coli*	*S. bovis* biotype II/1	*Streptococcus lutiensis*
S. gallolyticus subsp *pasteurianus*	*S. bovis* biotype II/2	*Streptococcus pasteurianus*

Satué-Bartolomé JA , Alonso-Sanz M. Arc Med 2009

Endocarditis infecciosa

Streptococcus gallolyticus

- 2.4 al 25% de los aislamientos en EI.
- Los pacientes con **EI por *S. bovis*** son de mayor edad, afectación de cavidades izquierdas, varias válvulas, vegetaciones de mayor tamaño.
- 43-72% sin cardiopatía estructural conocida previamente.
- La frecuencia de **fenómenos embólicos** es mayor que en otras etiologías, especialmente las **discitis**.
- La **mortalidad** asociada a la endocarditis por *S. bovis* se estima entre el 2-18%.

Satué-Bartolomé JA , Alonso-Sanz M. Arc Med 2009

Factores de riesgo para embolias sistémicas en endocarditis izquierdas

Risk Factors	Reference
Vegetation size >10 mm or >13 mm	Wilbring et al[25]
	Rizzi et al[26]
	Mylonakis et al[27]
	Mugge et al[28]
	Vilacosta et al[29]
	Thuny et al[30]
Vegetation mobility	Thuny et al[30]
Infective agent: *Staphylococcus aureus*	Derex et al[18]
	Baddour et al[31]
	Rizzi et al[26]
	Thuny et al[30]
Infective agent: *Streptococcus bovis*	Thuny et al[30]
Infective agent: fungal	Baddour et al[31]
Location: anterior mitral valve > aortic valve	Derex et al[18]
	Rohmann et al[32]
	Anderson et al[33]
Prior history of embolism	–

El riesgo de nuevos embolismos es mayor durante los primeros días de tratamiento ATB.

Beneficio de IQ en la prevención de embolismos.

Yanagawa et al. Circulation 2016.

Endocarditis infecciosa

Complicaciones neurológicas

- SNC como sitio más frecuente de embolismo séptico (15-30%)
- Embolismos silentes (35-60%).
- *S. aureus*
- Elevada morbimortalidad
- Dx rápido e inicio precoz de ATB
- Intervalo de tiempo óptimo para cirugía cardíaca

Complication	Approximate Proportion	Reference
Ischemic stroke	70%	Snygg-Martin et al[14]
		Cooper et al[13]
		Barsic et al[15]
		Thuny et al[16]
		Ting et al[17]
Intracerebral hemorrhage	10%	Derex et al[18]
		Diab et al[19]
		Garcia-Cabrera et al[11]
		Okita et al[10]
Subarachnoid hemorrhage	5%	-
Meningoencephalitis	5%	Sonneville et al[20]
		Garcia-Cabrera et al[11]
		Lucas et al[21]
Intracerebral abscess	5%	Garcia-Cabrera et al[11]
		Sonneville et al[20]
Infectious intracranial aneurysm	5%	Peters et al[22]

Yanagawa et al. Circulation 2016.

Endocarditis infecciosa

Complicaciones neurológicas embólicas : Trombectomía mecánica

Clinical Infectious Diseases

BRIEF REPORT

Mechanical Thrombectomy for Acute Ischemic Stroke Secondary to Infective Endocarditis

Juan Ambrosioni,[1,a] Xabier Urra,[2,a] Marta Hernández-Meneses,[1] Manel Almela,[3] Carlos Falces,[4] Adrian Tellez,[1] Eduard Quintana,[5] David Fuster,[6] Elena Sandoval,[5] Barbara Vidal,[4] Jose M. Tolosana,[4] Asunción Moreno,[1] Angel Chamorro,[2] and José M. Miró[1]; Hospital Clínic Infective Endocarditis Study Group[b]

PREMIO MEJOR POSTER SEICAV 2017

Ambrosioni et al. Clin Infect Dis 2018

Endocarditis infecciosa

Complicaciones neurológicas

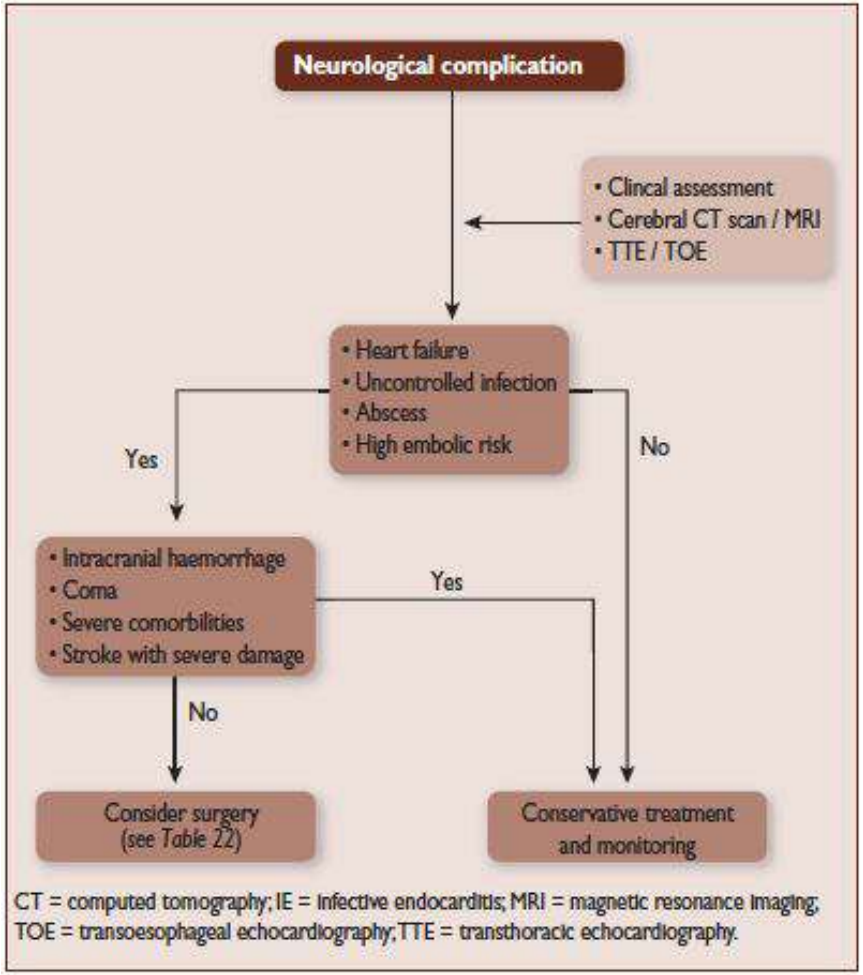

CT = computed tomography; IE = infective endocarditis; MRI = magnetic resonance imaging; TOE = transoesophageal echocardiography; TTE = transthoracic echocardiography.

Aneurisma infeccioso

- Cefalea, confusión, convulsio nes, déficit focal, encefalopatía, oftalmo plejia
- Alta tendencia de ruptura
- Actitud en función de tamaño, localización, eviden cia de ruptura y situación clínica del paciente
- Reparación endovascular vs. Qx abierta

Yanagawa et al. Circulation 2016
Habib et al. EHJ 2015

Caso 2: Antecedentes

- Mujer de 34 años, independiente para las ABVD. Vive sola. Excelente estado general. Originaria de República Dominicana, vive en España desde hace 5 años. No ha visitado su país recientemente. Trabaja como auxiliar de enfermería.

ANTECEDENTES PERSONALES:

1. PROLAPSO MITRAL LEVE-MOD (confirmado por ETT, solicitado por identificar soplo), asintomática

Enfermedad actual

- **EA:** consulta por cuadro de 4 semanas de evolución con fiebre sin focalidad
- La fiebre es de predominio vespertino sin escalofríos, de hasta 39º y cede con paracetamol.
- Tres meses antes por control, se ha realizado una rutina general con analítica sin alteraciones, HIV, HBV, HCV neg
- No relaciones sexuales de riesgo, no procedimientos dentarios no viajes ni ningún otro antecedente de interés
- Analítica: PCR=5 mg/dL, resto normal
- **Se realizan HC y UC, se decide alta y estudio ambulatorio**

Enfermedad actual

- 5 días más tarde, nos avisa laboratorio de microbiología de crecimiento en ½ de un coco gram pos en cadena sospechoso de *Abiotrophia spp. (Abiotophia* + *Granulicatella,* antes denominados estreptococos con deficiencias nutricionales)

- Se contacta con la paciente (que sigue con fiebre) para ingreso y se repiten HC

- A las 48 hs, vuelve a crecer 4/4 coco Gram + en cadena

1-Inicio tratamiento con beta-lactámico (ampicilina o ceftriaxona) en monoterapia

2-Inicio tratamiento con beta-lactámico (ampicilina o ceftriaxona) + gentamicina

3-Inicio tratamiento con beta-lactámico + glicopéptido

4-Inicio de tratamiento glicopéptido + gentamicina

Evolución

- Se inicia ceftriaxona + gentamicina
- Afebril desde la primera dosis de ATB
- Pequeña embolia renal derecha en TAC, asintomática
- ETT: prolapso mitral (ya conocido) insuficiencia leve, valvas engrosadas (sobre todo la posterior), pero no se observan vegetaciones
- La paciente es delgada con buena ventana

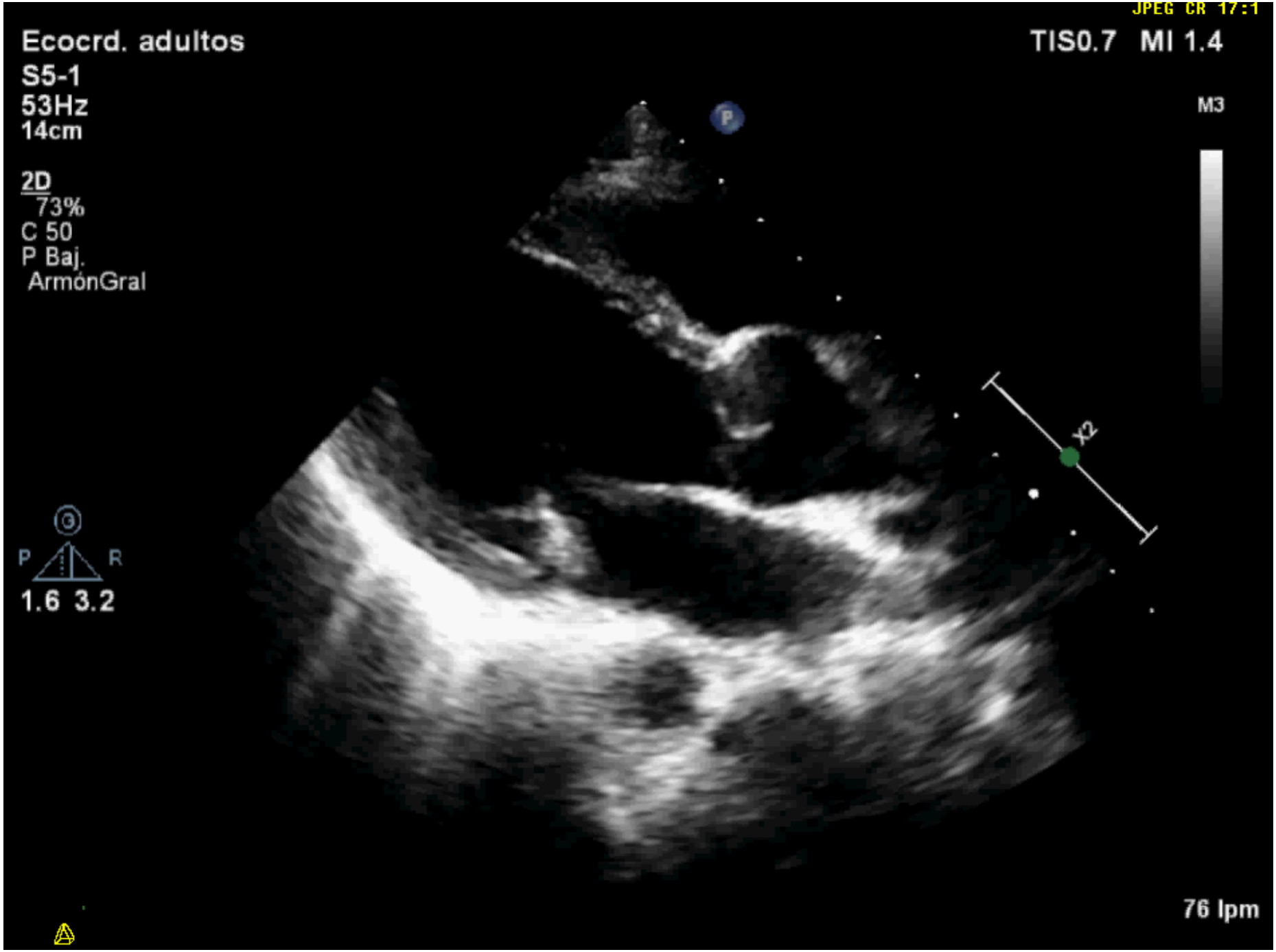
JPEG CR 17:1
Ecocrd. adultos
S5-1
53Hz
14cm
2D
73%
C 50
P Baj.
ArmónGral
TIS0.7 MI 1.4
M3
P
x2
P
R
1.6 3.2
76 lpm

1-Completar 2 semanas de ATB y control ambulatorio

2-Solicitar el Ecocardiograma transesofágico y mantener tratamiento hasta resultado y descartar EI

3-Completar 4 semanas por los aislamientos repetidos para el mismo germen en los HC

4-Solicitar un PET para evaluar mejor la actividad metabólica a nivel valvular

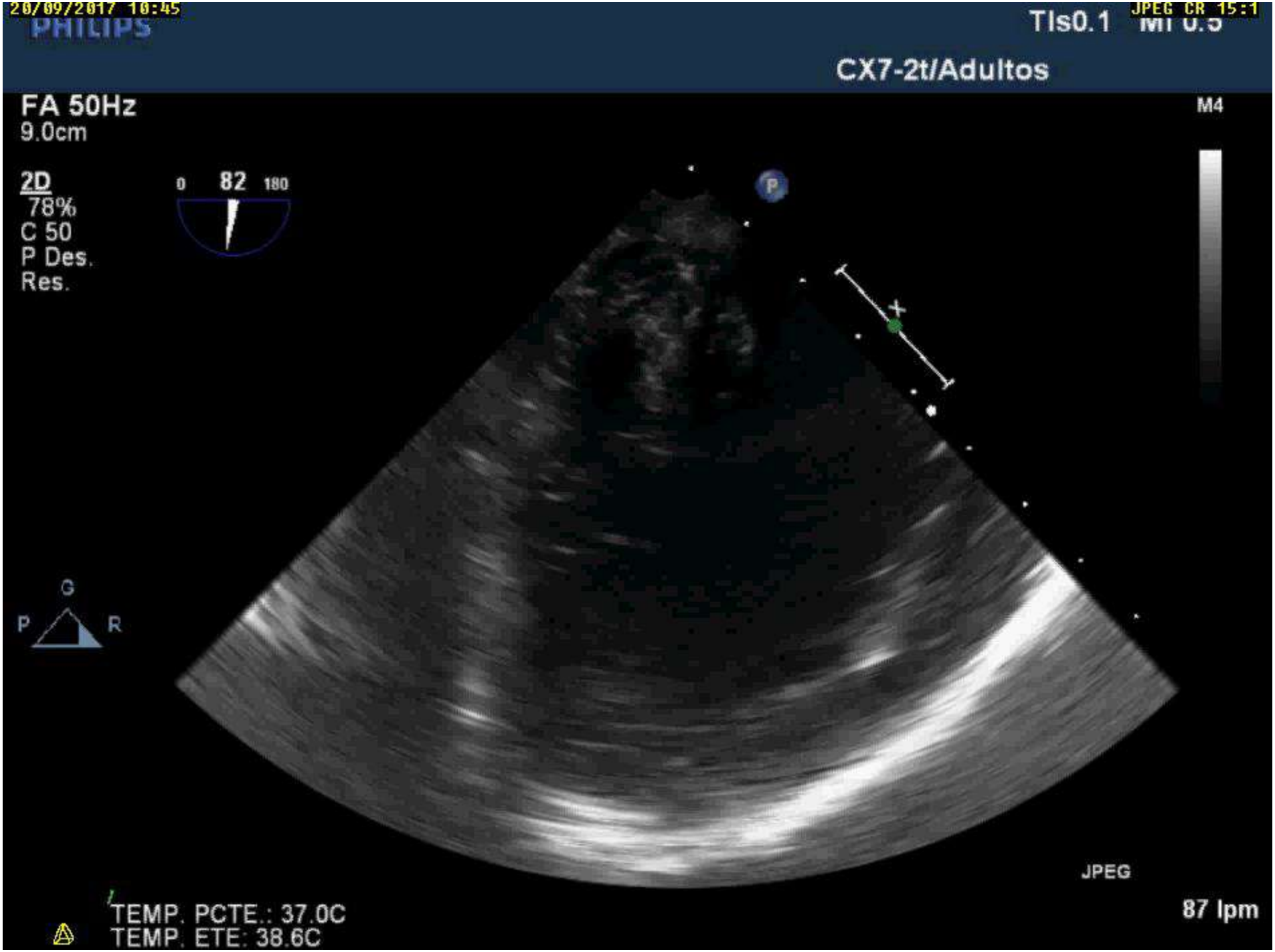
20/09/2017 10:45
PHILIPS
TIs0.1
JPEG CR 15:1
CX7-2t/Adultos
FA 50Hz
9.0cm
M4
2D
78%
C 50
P Des.
Res.
0
82
180
P
G
P
R
JPEG
TEMP. PCTE.: 37.0C
TEMP. ETE: 38.6C
87 lpm

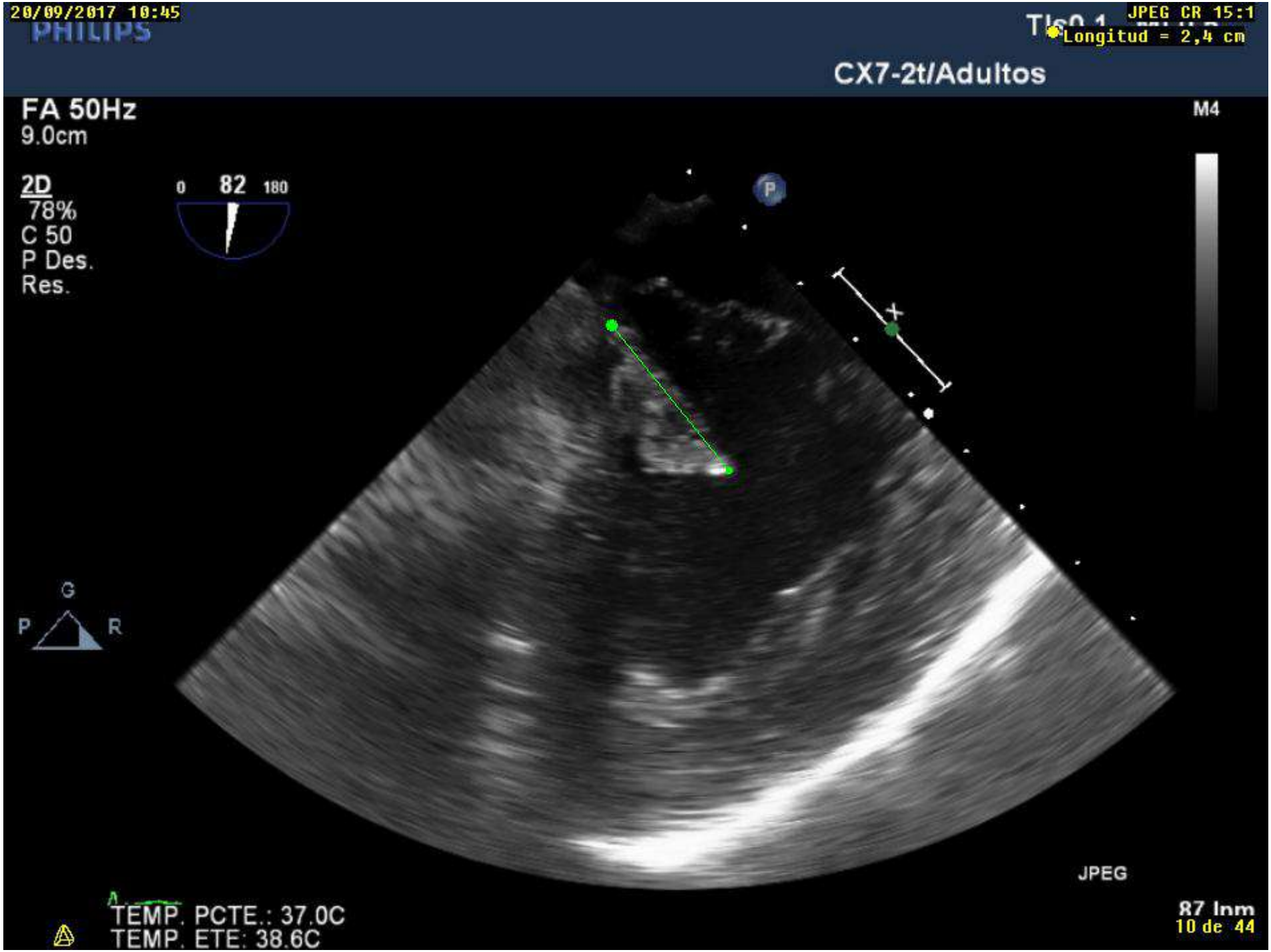
20/09/2017 10:45
PHILIPS
JPEG CR 15:1
Longitud = 2,4 cm
CX7-2t/Adultos
FA 50Hz
9.0cm
M4
2D
78%
C 50
P Des.
Res.
0
82
180
P
G
P
R
JPEG
TEMP. PCTE.: 37.0C
TEMP. ETE: 38.6C
87 Inm
10 de 44

Evolución

- **Ecocardiograma transesofágico:** Presencia de masa adherida a endocardio por debajo de la base del anillo posterior de la válvula mitral, lado ventricular, móvil, protuyente, multilobulada (al menos 2 cabezas), de difícil definición de su tamaño pero probablemente de 2,0 cm de largo como mínimo.

Evolución

Antibiograma	Unitats CMI: ug/ml
Cefotaxima	1
Vancomicina	1
Penicilina G	**0,38**

- Se mantiene tratamiento con ampicilina + gentamicina 240mg qd

- Excelente estado clínico y respuesta clínica-microbiológica, no disfunción valvular grave, pero masa muy voluminosa y cepa ‘relativamente difícil’ de tratar

1-Intervención cardíaca para cirugía valvular y vegetectomía

2-Desestimar cirugía por complejidad técnica y completar 4-6 semanas de tratamiento médico (¿Con qué esquema?)

3-Reevaluar con nueva ecocardiografía transesofágico en 1-2 semanas para decidir si realizar la intervención

4-Realizar un TAC cardíaco de alta definición / RMN cardiaca

Evolución

- **ETE:** menor tamaño en relación a último estudio ecocardiográfico

- **RMN:** A nivel del anillo de la válvula mitral se observa un engrosamiento del anillo posterior, que parece protuir en el VI en la parte más anterior (formando una pseudomasa de aproximadamente 1,2 cm de diámetro. Se observa otro engrosamiento, a nivel de la parte más inferior del anillo posterior. La masa/engrosamiento parece limitado a la zona del endocardio, sin infiltrar el miocardio y presenta importante captación de contraste en la secuencia de realce tardío. Se observa también engrosamiento de los dos velos.

RMN cardíaca

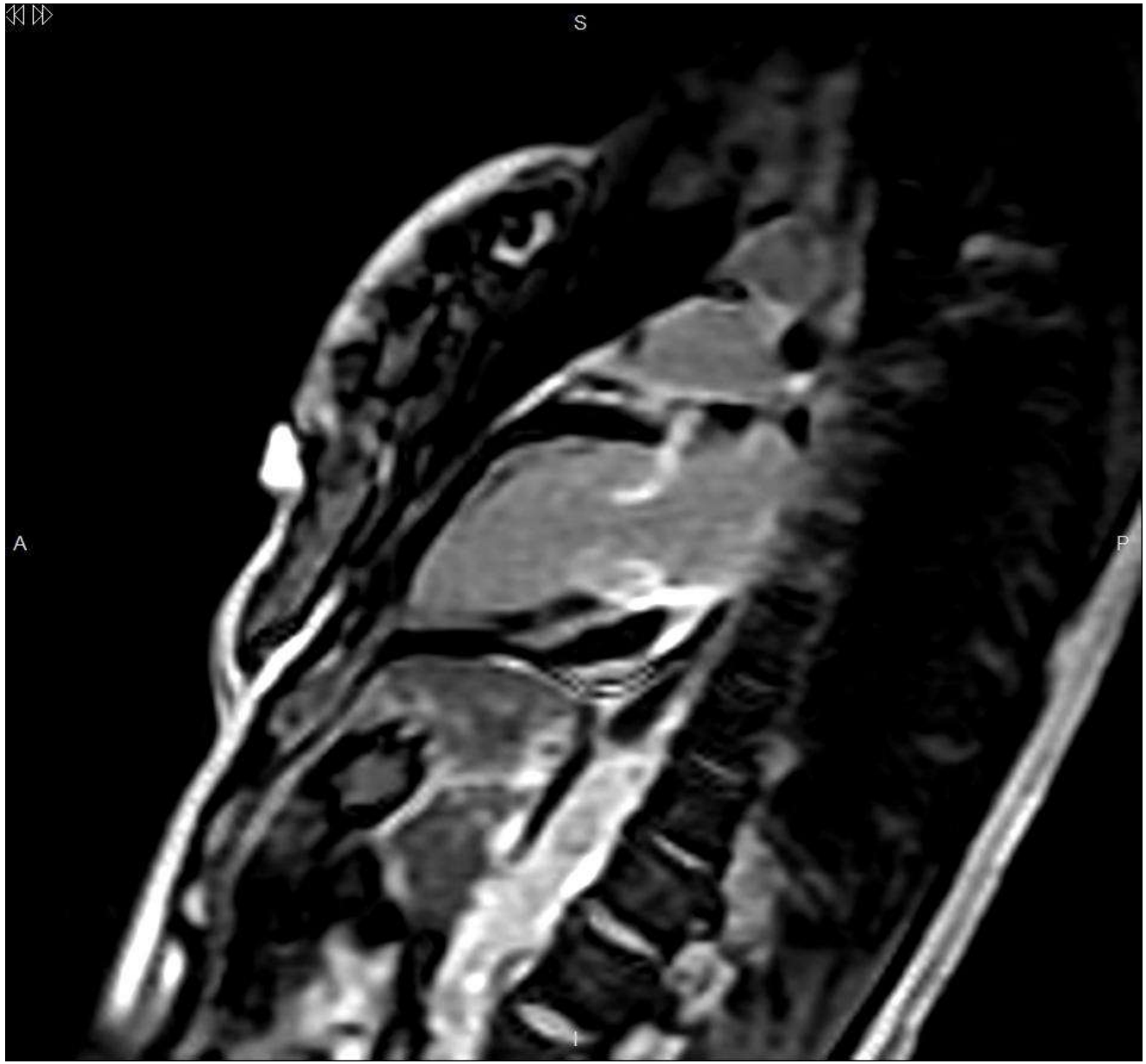

Evolución

- Se decide manejo conservador (buena evolución clinica y por imágenes, no infiltración miocárdica, no nuevos episodios embolicos)

- Se mantiene betalactámico (rotado a ceftriaxona por dificultad de acceso venoso) + genta con control estricto de toxicidad

- Completa 6 semanas sin incidencias, sin alteración de la FR durante todo el tratamiento pero… 24 hs luego de terminar el tratamiento, consulta por mareos e inestabilida…

Evolución

- Se diagnostica toxicidad vestibular incipiente, inicia terapia de rehabilitación con ORL con recuperación ad-integrum 2 meses más tarde

Abiotrophia y Granulicatella

Clinical Infectious Diseases

MAJOR ARTICLE

IDSA Infectious Diseases Society of America · hivma hiv medicine association · OXFORD

Epidemiology, Clinical Features, and Outcome of Infective Endocarditis due to *Abiotrophia* Species and *Granulicatella* Species: Report of 76 Cases, 2000–2015

Adrián Téllez,[1,a] Juan Ambrosioni,[1,a] Jaume Llopis,[2] Juan M. Pericàs,[1] Carles Falces,[3] Manel Almela,[4] Cristina Garcia de la Mària,[1] Marta Hernandez-Meneses,[1] Bàrbara Vidal,[3] Elena Sandoval,[5] Eduard Quintana,[5] David Fuster,[6] José M. Tolosana,[3] Francesc Marco,[4] Asunción Moreno,[1] and José M. Miro[1]; for the Hospital Clínic Infective Endocarditis Investigators[b]

[1]Infectious Diseases Service, Hospital Clinic–Institut d'investigacions Biomèdiques August Pi i Sunyer (IDIBAPS), University of Barcelona, [2]Statistics Department, Faculty of Biology, University of Barcelona, and [3]Cardiology Service, [4]Microbiology Laboratory, [5]Cardiovascular Surgery Service, and [6]Nuclear Medicine Service, IDIBAPS, Barcelona, Spain

-*Granulicatella* NO ES UN POSTRE ITALIANO

Tellez & Ambrosioni et al. Clin Infect Dis. 2018

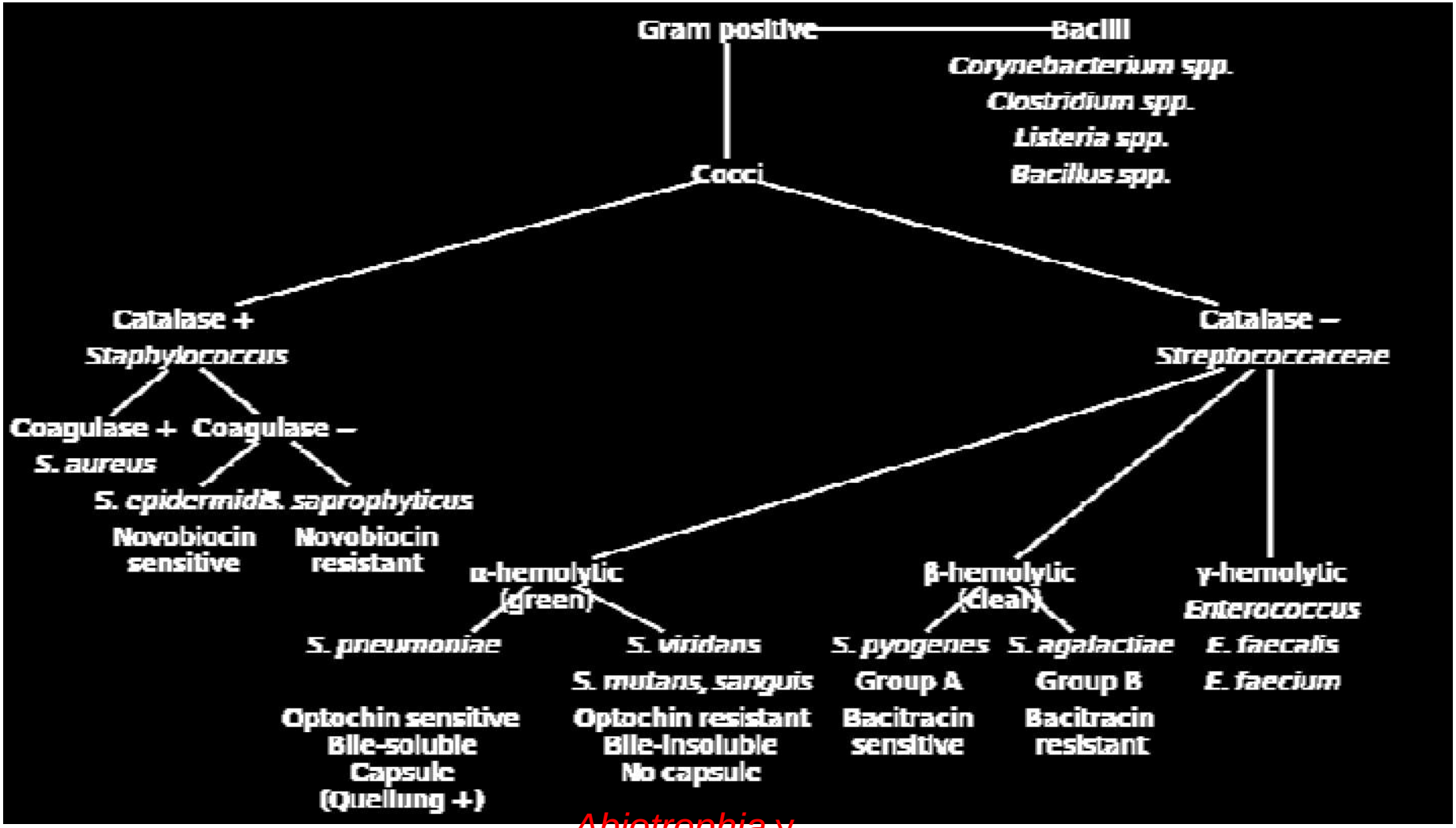

Abiotrophia y Granulicatella

Taxonomía actual

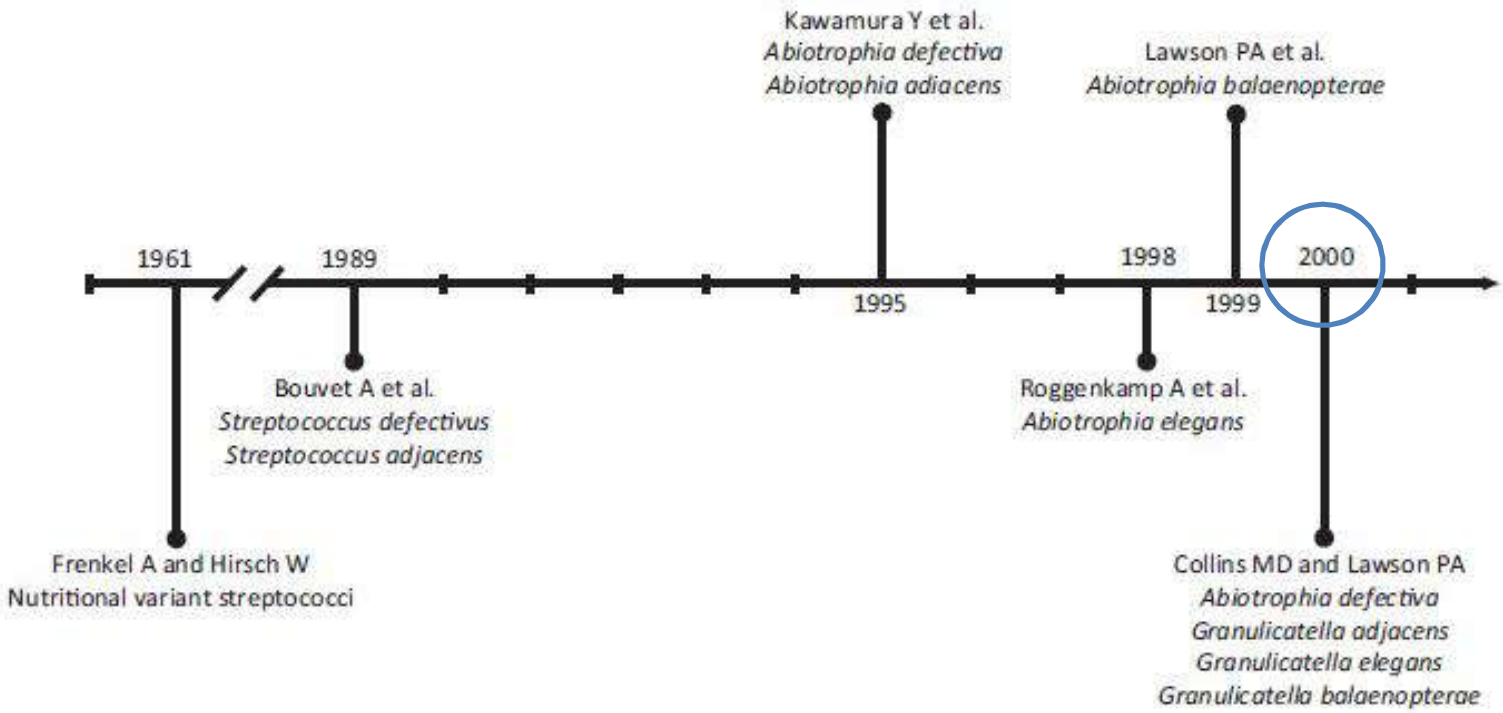

Figure 1. Taxonomy of *Abiotrophia* and *Granulicatella* species.

Tellez & Ambrosioni et al. Clin Infect Dis.

¿Por qué El Abiotrophia y Granulicatella?

TABLE 82-5 Etiologic Agents in 1779 Patients with Definite Infective Endocarditis

AGENT	CASES (%)
Staphylococcus	
Staphylococcus aureus	31.6
Coagulase-negative staphylococci	10.5
Streptococcus	
Viridans group streptococci	18.0
Streptococcus bovis	6.5
Other streptococci	5.1
Enterococci	10.6
HACEK group	1.7
Non-HACEK gram-negative bacteria	2.1
Fungi	1.8
Polymicrobial	1.3
Other species	3.1
Culture negative	8.1

TABLE 82-6 Causes of Culture-Negative Endocarditis

ORGANISM	EPIDEMIOLOGY AND EXPOSURES	DIAGNOSTIC APPROACHES
Aspergillus and other noncandidal fungi	Prosthetic valve	Lysis-centrifugation technique; also culture and histopathologic examination of any emboli
Bartonella spp.	*B. henselae:* exposure to cats or cat fleas *B. quintana:* louse infestation; homelessness, alcohol abuse	Most common cause of culture-negative IE in United States; serologic testing (may cross-react with *Chlamydia* spp.); PCR assay of valve or emboli is best test; lysis-centrifugation technique may be useful
Brucella spp.	Ingestion of unpasteurized milk or dairy products; livestock contact	Blood cultures ultimately become positive in 80% of cases with extended incubation time of 4-6 wk; lysis-centrifugation technique may expedite growth; serologic tests are available
Chlamydia psittaci	Bird exposure	Serologic tests available but exhibit cross-reactivity with *Bartonella;* monoclonal antibody direct stains on tissue may be useful; PCR assay now available
Coxiella burnetii (Q fever)	Global distribution; exposure to unpasteurized milk or agricultural areas	Serologic tests (high titers of antibody to both phase 1 and phase 2 antigens); also PCR assay on blood or valve tissue
HACEK spp.	Periodontal disease or preceding dental work	Although traditionally a cause of culture-negative IE, HACEK species are now routinely isolated from most liquid broth continuous monitoring blood culture systems without prolonged incubation times
Legionella spp.	Contaminated water distribution systems; prosthetic valves	Serology available; periodic subcultures onto buffered charcoal yeast extract medium; lysis-centrifugation technique; PCR assay available
Nutritionally variant streptococci	Slow and indolent course	Supplemented culture media or growth as satellite colonies around *Staphylococcus aureus* streak; antimicrobial susceptibility testing often requires processing specialized microbiology laboratory
Tropheryma whipplei (Whipple's disease)	Typical signs and symptoms include diarrhea, weight loss, arthralgias, abdominal pain, lymphadenopathy, central nervous system involvement; IE may be present without systemic symptoms	Histologic examination of valve with periodic acid–Schiff stain; valve cultures may be done using fibroblast cell lines; PCR assay on vegetation material

IE due to nutritionally deficient streptococci is almost always indolent in onset and associated with preexisting heart disease.[355] Therapy is difficult, because systemic embolization, relapse, and death are common (occurring in 17% to 27% of cases).

Mandell, Douglas and Bennet. Principles and Practice of Infectious Diseases, 8th Ed. (2015)

¿Por qué El Abiotrophia y Granulicatella?

- Difíciles de diagnosticar
- Difícil manejo antimicrobiano: CIM elevadas para beta-lactámicos y otros ATB, perfiles diferentes de sensibilidad de acuerdo a la especie
- Esquema óptimo y duración **NO** establecidos
  (international guidelines: 'ID consultation required')
- Difícil manejo quirúrgico (frecuentemente cuadros muy avanzados)

Factores asociados con mortalidad

Table 5. Factors Associated With In-hospital Mortality in 76 Patients (12 Institutional Cases and 64 Literature-Reported Cases) With *Abiotrophia* or *Granulicatella* Infective Endocarditis

	Bivariate Analysis	
Characteristic	OR (95% CI)	*P* Value
Demographic factors		
Age[a]	1.06 (1.01–1.11)	.02
Male sex	1.02 (.15–11.54)	.98
Type of IE		
Prosthetic	2.66 (.22–19.35)	.26
Aortic	1.63 (.25–11.92)	.53
Mitral	1.08 (.17–7.78)	.92
Microorganism		
Granulicatella	0.36 (.03–2.45)	.23
Comorbid condition		
Diabetes mellitus	4.2 (.32–32.97)	.10
Congenital cardiopathy	0 (0–2.1)	.16
Previous aortic regurgitation	6.5 (.95–44.59)	.06
Complications		
Systemic embolism	1.47 (.03–15.96)	.73
CNS embolism	4.3 (.32–35.92)	.10
New heart failure	9.36 (1.06–82.4)	.02
Intracardiac findings		
Periannular complications[b]	2.67 (.44–15.86)	.28
Pericardial effusion	0 (0–7.58)	.45
Treatment		
Surgery	0.33 (0.07–1.63)	.17

7/76 (9.2%)

Relativamente baja (y menor que en el HCB)

Tellez & Ambrosioni et al. Clin Infect Dis. 2017

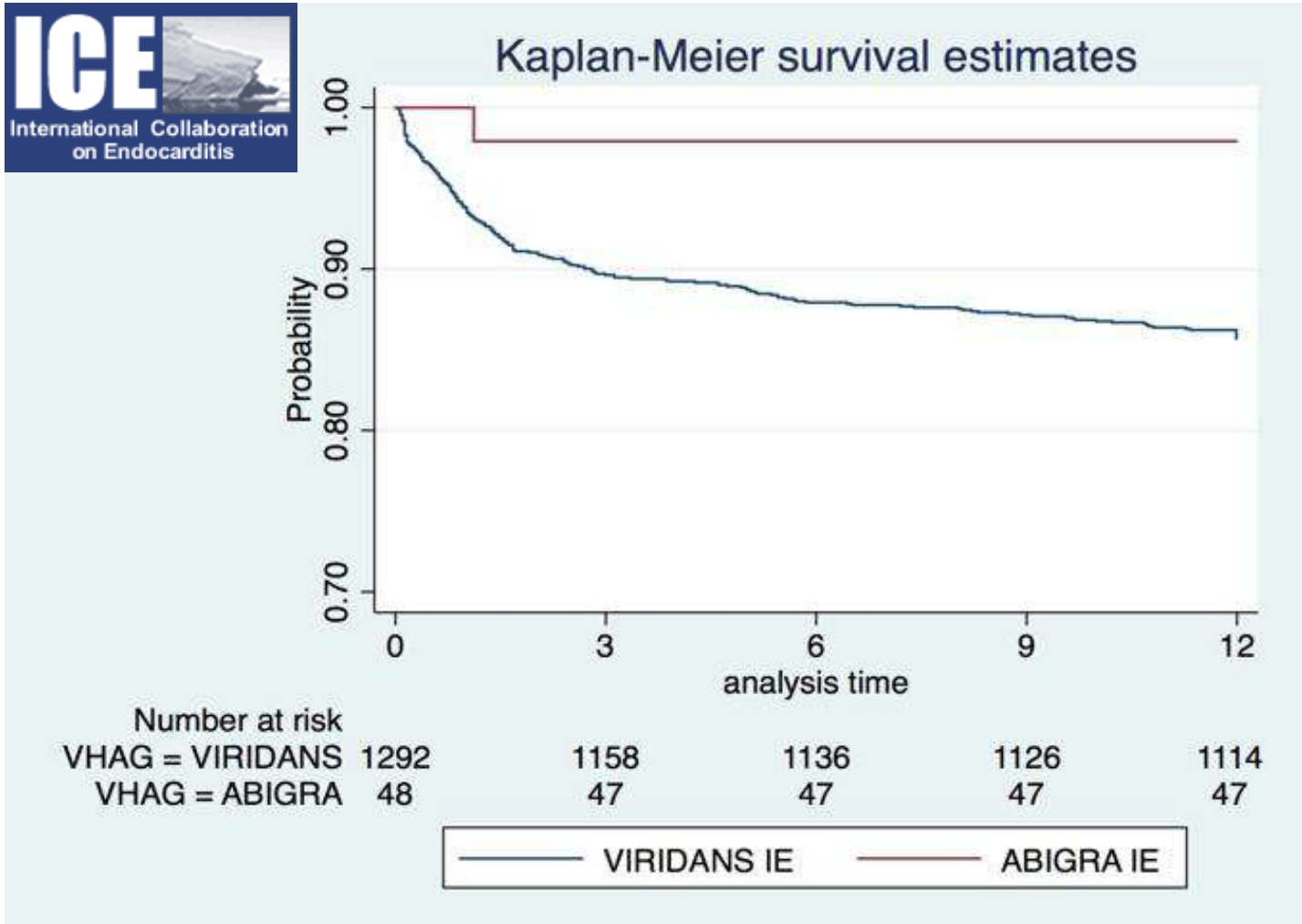

Conclusions: **In this large multi-national prospective study, ABI/GRA-IE was shown to have different clinical characteristics and outcome than VGS-IE. Patients were younger in ABI/GRA-IE. Comorbidities were more prevalent among VGS-IE, while patients with ABI/GRA-IE had more frequent involvement of native valves. In-hospital and one-year mortality were lower in ABI/GRA-IE.**

Tellez & Ambrosioni et al. ECCMID 2018